Laboulbène

le nœvus en général

OBSERVATIONS MÉTÉOROLOGIQUES FA

Jours.	BAROMÈTRE A LA TEMPÉRATURE 0°.					THERMOMÈTRE NORD.					HYGROMÈTRE DE SAUSSURE.					
	6 h.	9 h.	Midi.	3 h.	10 h.	6 h.	9 h.	Midi.	3 h.	10 h.	6 h.	9 h.	Midi.	3 h.	10 h.	6 h.
1	744,52	744,52	743,85	743,18	744,84	16,	18,	21,	23,2	18,2	75	71	67	60	72	N-(
2	744,84	745,84	745,84	745,84	745,84	18,	20,6	22,2	21,2	19,6	76	77	71	76	80	N-(
3	745,84	746,51	745,51	747,35	749,00	17,4	17,6	18,	20,2	17,6	82	83	78	74	80	O
4	748,00	748,25	748,50	748,30	748,84	17,6	23,5	23,4	25,	18,	80	73	66		80	N
5	748,50	748,34	748,16	747,50	748,15	18,	20,6	23,	27,	21,6	80	73	70		74	N-(
6	747,65	747,84	747,32	747,32	747,82	19,6	23,6	27,4	27,4	23,	81		64	60	75	N-(
7	748,50	748,66	748,82	748,32	749,44	21,4	23,3	25,	25,4	21,4	78		69	66	71	N-(
8	749,48	749,00	748,81	748,31	749,31	21,2	22,	23,5	25,4	21,2	70	67	63	60	68	N-(
9	749,48	749,48	749,48	749,20	748,48	20,	22,	22,1	24,5	21,	74	70	70	68	68	N
10	749,03	748,92	748,81	748,32	749,32	18,6	21,1	23,7	26,4	23,5	78	77	77	60	68	N
11	749,48	749,64	749,14	747,60	749,14	21,	25,4	27,6	30,2	26,4	72	70	65	60	70	N
12	747,81			746,82	747,50	23,8			31,	27,2	78			56	65	N
13	747,14	747,00	745,32	744,70	744,84	25,6	28,6	30,6	32,4	27,4	67	60	54	52	60	N
14	745,15	745,55	744,34	743,15	744,44	25,	27,5	30,6	31,4	26,	64		54	45	55	S-(
15	744,00	744,90	743,65	743,65	745,44	26,	29,	32,2	33,	27,6	63		53	48	65	S-(
16	748,00	749,14	749,00	749,00	749,64	26,4	26,4	26,4	27,6	23,4	70	75	73	70	70	N-(
17	749,35	748,14	748,08	747,50	748,14	21,	24,2	25,2	27,2	24.	70	67	65	62	60	N
18	748,44	748,62	748,14	747,18	749,14	20,	23,	26,4	26,2	24,	64	60	58	58	60	N
19	749,80	750,13	750,14	748,64	749,64	20,	22,	24,	24,	22,2	74		65		65	N-(
20	748,80	748,42	747,14		745,64			25,6		24,2	68		60		60	N
21	743,64	743,95	744,30	745,30	746,44	21,	22,	23,	24,	19,	68		60	55	61	N
22	747,35	747,40	747,66	747,16	747,66	15,	17,50	18,6	19,5	18,	72		60	57	68	N
23	746,83	747,33	747,83	747,35	747,47	14,6	16,	18,2	24,4	15,6	70		60	60	65	N
24	747,72				745,00	13,				18,	67				70	N
25	744,00	744,25	744,50	743,50	744,50	15,4	16,4	17,4	17,5	16,	80		65		70	N
26	745,50			746,50	747,68	15,			19,2	16,8	61		69			N
27	744,18	744,57	744,00		744,50	16,	18,1	20,4		17,4	75		71		75	N
28	744,20				740,35	17,4	19,3	21,2		19,8	75		62		80	N
29	741,50				741,35	17,	18,75	20,5		19,8	71		70		75	N
30	743,00	743,30	743,68	743,68	744,85	18,	19,5	20,4	22,6	19,5	62		60		76	N
31	744,85	745,85	745,85	745,85	747,85	18,	18,6	19,8		18,6	76		62		76	N
Moyenns.	746,65	746,75	746,84	746,58	746,84	19,2	21,6	23,8	25,5	21,2	72,3	71,1	64,9	60,3	69,3	

Souvenir des hôp

FACULTÉ DE MÉDECINE DE PARIS.

THÈSE

POUR

LE DOCTORAT EN MÉDECINE,

Présentée et soutenue le 8 mars 1854,

Par J.-J.-Alexandre LABOULBÈNE,

né à Agen (Lot-et-Garonne),

DOCTEUR EN MÉDECINE,

Interne en Médecine et en Chirurgie des Hôpitaux de Paris,
Lauréat des Hôpitaux (Médaille d'Or),
Lauréat de la Faculté de Médecine (École Pratique, Premier Prix),
Lauréat de l'Académie impériale de Médecine (Variole et Vaccine),
Membre fondateur et Secrétaire de la Société de Biologie,
Membre des Sociétés Anatomique de Paris et Entomologique de France.

SUR LE NÆVUS EN GÉNÉRAL,

ET SUR UNE MODIFICATION PARTICULIÈRE ET NON DÉCRITE,

OBSERVÉE DANS UN NÆVUS DE LA PAUPIÈRE SUPÉRIEURE.

PARIS.

RIGNOUX, IMPRIMEUR DE LA FACULTÉ DE MEDECINE,
rue Monsieur-le-Prince, 31.

1854

FACULTÉ DE MÉDECINE DE PARIS.

Professeurs.

	MM.
M. P. DUBOIS, DOYEN.	
Anatomie	DENONVILLIERS.
Physiologie	BÉRARD.
Physique médicale	GAVARRET, Président.
Histoire naturelle médicale	MOQUIN-TANDON.
Chimie organique et chimie minérale	WURTZ.
Pharmacie	SOUBEIRAN.
Hygiène	BOUCHARDAT.
Pathologie médicale	DUMÉRIL. REQUIN, Examinateur.
Pathologie chirurgicale	GERDY. J. CLOQUET.
Anatomie pathologique	CRUVEILHIER.
Pathologie et thérapeutique générales	ANDRAL.
Opérations et appareils	MALGAIGNE.
Thérapeutique et matière médicale	GRISOLLE.
Médecine légale	ADELON.
Accouchements, maladies des femmes en couches et des enfants nouveau-nés	MOREAU.
Clinique médicale	BOUILLAUD. ROSTAN. PIORRY. TROUSSEAU.
Clinique chirurgicale	ROUX. VELPEAU. LAUGIER. NÉLATON.
Clinique d'accouchements	P. DUBOIS.

Secrétaire, M. AMETTE.

Agrégés en exercice.

MM. ARAN.	MM. LECONTE.
BECQUEREL	ORFILA.
BOUCHUT.	PAJOT.
BROCA.	REGNAULD.
DELPECH.	RICHARD.
DEPAUL.	RICHET.
FOLLIN.	ROBIN.
GUBLER.	ROGER.
GUENEAU DE MUSSY.	SAPPEY.
HARDY, Examinateur.	SEGOND, Examinateur.
JARJAVAY.	VERNEUIL.
LASEGUE.	VIGLA.

A MES PARENTS.

A MON FRÈRE.

A LA FAMILLE LÉON DUFOUR.

A M. LE PROFESSEUR J. GAVARRET.

A M. P. RAYER,

Médecin de l'hôpital de la Charité,
Membre de l'Institut (Académie des Sciences) et de l'Académie impériale de Médecine,
Officier de la Légion d'Honneur,
Président perpétuel de la Société de Biologie, etc.

A M. LAUGIER,

Professeur de Clinique chirurgicale à la Faculté de Médecine de Paris,
Chirurgien de l'hôpital de la Pitié,
Membre de l'Académie impériale de Médecine,
Chevalier de la Légion d'Honneur, etc.

A MESSIEURS

CH. ROBIN, FOLLIN, ET BOUCHUT,

Professeurs agrégés de la Faculté de Médecine de Paris, etc.

A M. MONNERET,

Médecin de l'hôpital Necker, etc.

A M. BEHIER,

Médecin de l'Hôpital Beaujon, etc.

A M. LEGENDRE,

Médecin de l'hôpital Sainte-Marguerite, etc.

A M. MARROTTE,

Médecin de l'hôpital de la Pitié, etc.

Je prie mes autres maîtres dans les hôpitaux, MM. Roux, Velpeau, Rostan, Manec, Bourdon, Frémy, Depaul, et Jarjavay, de recevoir mes remercîments pour les savantes leçons et les bienveillants conseils que j'ai reçus d'eux.

A MES CHERS AMIS,

DALAIN, AMBLARD, LORAIN, GOUPIL, FAIRMAIRE, TITON, ET SOUBEIRAN.

SUR LE

NÆVUS EN GÉNÉRAL,

ET SUR

UNE MODIFICATION PARTICULIÈRE ET NON DÉCRITE,

OBSERVÉE DANS UN NÆVUS DE LA PAUPIÈRE SUPÉRIEURE.

Des circonstances indépendantes de ma volonté m'ont empêché de présenter à la Faculté pour ma thèse, un mémoire envoyé au concours, en 1852, pour les prix des hôpitaux. Ce mémoire sera bientôt publié, et je garde une profonde reconnaissance à la Personne qui l'a accueilli avec tant de bienveillance.

Pour remplir la dernière obligation académique des études médicales, j'ai choisi un sujet encore peu étudié, le *nævus maternus*, et je retrace son histoire abrégée dans le premier chapitre de ce travail; dans le deuxième chapitre je fais connaître une modification non décrite en France, observée dans un *nævus proéminent vasculaire*, siégeant à la paupière supérieure. J'ai recueilli l'observation de ce fait intéressant dans le service de clinique chirurgicale de l'hôpital de la Pitié, je l'ai communiqué à plusieurs de mes maîtres ou amis, entre autres à MM. Giraldès et Verneuil, qui ont plus spécialement étudié les tumeurs formées par des kystes, et j'ai par eux acquis la certitude que cette modification n'avait jamais été complétement décrite.

J'ai fait suivre mon observation des travaux qui paraissent le plus s'y rapporter, et qui ont été publiés en France, par M. Costilhes, en Angleterre, par M. Holmes Coote et Bickersteth. Enfin, après leur étude comparative, j'ai essayé d'arriver au but de toute recherche médicale, au traitement (chapitre 3).

Sans me dissimuler les imperfections de cette simple dissertation inaugurale, j'espère qu'on m'approuvera d'avoir insisté sur un fait nouveau, sur un genre d'altération peu connu qui survient dans les *nævi vasculaires* à la suite d'un travail inflammatoire.

CHAPITRE Ier.

SUR LE NÆVUS EN GÉNÉRAL.

Sous le nom de *nævus*, on désigne habituellement une altération congénitale de la couleur ou de la texture de la peau, altération ordinairement permanente et limitée à une partie du corps. Cette définition, empruntée au *Traité des maladies de la peau* de M. Rayer (1) nous paraît être la plus simple et la meilleure de toutes celles qui ont été faites jusqu'à ce jour sur le sujet qui nous occupe.

Les *nævi* diffèrent beaucoup entre eux, et c'est principalement en étudiant leur structure qu'on peut espérer de les classer d'une manière satisfaisante. Leur anatomie a démontré que les uns résultaient simplement d'un vice de production congénital de la matière pigmentaire, tandis que les autres étaient constitués soit par une augmentation insolite de nombre ou de volume des vaisseaux capillaires, des artérioles ou des veinules du tégument externe, soit par une

(1) P. Rayer, *Traité théorique et pratique des maladies de la peau*, t. 3, p. 194.

hypertrophie des tissus cutanés et sous-cutanés, par une extravasation sanguine, etc.

Il résulte de ces connaissances anatomiques, dont nous donnerons plusieurs exemples, une division naturelle et commode des *nævi* en : 1° *nævi sans hypertrophie*, 2° *nævi avec hypertrophie*.

Les premiers ne renferment que les *nævi pigmentaires;* les seconds, ou *nævi avec hypertrophie*, se sous-divisent en : 1° *nævi* non vasculaires, et 2° *nævi vasculaires*. Cette classification n'est pas irréprochable; car les *nævi* hypertrophiques sont parfois colorés par du pigment, et d'autre part, un *nævus* qui a d'abord été vasculaire peut très-bien plus tard devenir un simple nævus par hypertrophie des tissus sans trame vasculaire anormale bien marquée. Enfin, tout en réservant le nom de *nævus* à une altération cutanée congénitale, il ne faut point nous dissimuler que parfois de très-petites tumeurs vasculaires cutanées apparaissent après la naissance, que des *taches* colorées *vineuses* peuvent se montrer dans les premiers mois ou les premières années de l'existence d'un enfant. Plus tard, si on manque de détails précis sur leur apparition, il sera impossible de les distinguer de tumeurs ou de taches absolument pareilles et réellement congénitales. N'attachons donc aux mots que l'importance qu'ils méritent; dans une classification, ne recherchons qu'un moyen aisé, commode, pour arriver à connaître les objets de notre étude, sans croire à une rigueur qu'elle ne saurait avoir. Disons par avance que l'élément fondamental, prédominant, nous servira pour désigner un nævus et pour le placer dans une des catégories que nous avons indiquées. Le *nævus* est-il peu, très, ou extrêmement vasculaire, qu'il soit peu ou très-coloré, il n'en sera pas moins un *nævus* où les vaisseaux, c'est-à-dire où l'élément vasculaire prédominera. Qu'un simple *nævus* hypertrophique, un *signe* (pour nous servir de l'expression vulgaire), soit coloré ou non, qu'il s'y développe ou non des poils, l'élément hypertrophique sera la fibre de tissu cellulaire, et non les vaisseaux suffisants pour nourrir la tumeur sans être plus nombreux que dans un tissu nor-

mal pareil à celui-ci ; ce nævus sera donc un *nævus* hypertrophique. Enfin, pour qu'un *nævus* soit réellement non hypertrophique et pigmentaire, il faudra qu'il soit constitué uniquement par une coloration anormale, pileuse ou non, sans élévation bien sensible au-dessus de la peau voisine. La quantité de la substance pigmentaire, et partant la coloration claire ou foncée, seront en rapport avec l'abondance de l'élément fondamental, le *pigment*.

Notre manière de comprendre les divers *nævi* nous paraît la seule admissible ; elle est en rapport avec la manière actuelle d'envisager les tissus et les organes d'après leur structure intime, elle est en rapport avec les progrès que l'anatomie générale a fait faire au diagnostic des tumeurs. En effet, qu'une hypertrophie glandulaire ne renferme que du tissu normal, et la tumeur sera simplement hypertrophique ; qu'elle contienne, même en petite quantité, des noyaux ou des cellules caractéristiques, soit de l'épithélium, du cancer ou bien des corpuscules tuberculeux, le chirurgien n'hésitera point à la regarder comme étant de nature épithéliale, cancéreuse ou tuberculeuse, sans tenir un très-grand compte du nombre des éléments hétérogènes et des autres éléments surajoutés. L'observation clinique a démontré, en effet, que les premiers ont une tendance continuelle à s'augmenter, à s'accroître sans cesse, et ils sont dans la tumeur l'élément fondamental.

I. Nævi sans hypertrophie, nævi pigmentaires.

Les *nævi* résultant d'une altération congénitale dans la production du pigment ont été connus, dès la plus haute antiquité, sous le nom de *spili* (de σπιλος, tache, *macula*), surtout quand leur étendue était peu considérable. Ces taches pigmentaires ont des caractères variables ; elles sont parfois pourvues de poils, ainsi que nous le dirons dans un instant.

Les *spili* peuvent se montrer sur toute la surface du corps ; cepen-

dant nous les avons plus particulièrement observés à la face, au cou et aux mains, sur un grand nombre de malades examinés dans ce but. MM. Rayer et Cazenave ont fait la même remarque. On ne sait guère pourquoi les *spili* siégent de préférence sur le visage. Nous ne croyons pas que ce soit à cause de l'état habituellement découvert de cette région, mais plutôt à cause de la grande vascularité de la peau qui la recouvre. Nous ne faisons ici qu'une conjecture; mais les taches hépatiques accidentelles formant le *masque* des femmes enceintes ne sembleraient-elles pas nous donner raison, puisqu'elles siégent principalement à la face et au cou? La face n'est-elle pas le siége de prédilection des *nævi* vasculaires? Enfin, bien qu'il soit démontré aujourd'hui qu'il n'existe pas d'*appareil chromatogène* spécial, comme il est incontestable que la matière pigmentaire vient du sang, elle doit se déposer là surtout où les vaisseaux sont en grand nombre.

Les *spili* sont extrêmement variables dans leurs *dimensions*. Ils sont à peine visibles, ou bien ils peuvent occuper la plus grande partie d'un membre. Entre les petites taches et ces colorations étendues, on trouve une foule d'intermédiaires. Nous citerons, comme très-remarquable par son volume, un *nævus* occupant la partie interne et supérieure de la cuisse droite, observé sur un jeune homme; ce *nævus* était couvert de poils (Rayer, loc. cit.). M. Cazenave mentionne des *nævi* occupant «la moitié de la figure, un membre tout entier, une grande partie du corps» (*Abrégé pratique des maladies de la peau*, p. 654).

Ils sont tantôt arrondis, tantôt étoilés, ou comme déchirés, anfractueux, découpés, ceux qui occupent de grandes dimensions sont irréguliers et offrent l'aspect de demi-cercles, de croissants, d'ovales allongés, etc.; quelquefois on les voit former des figures assez régulières.

Ils proéminent peu ou point à la surface de la peau, et ce n'est que dans les cas où des poils se sont développés qu'il existe à leur racine une saillie formée par les bulbes. Cette absence de proémi-

nence différencie, au premier coup d'œil, le *nævus pigmentaire* du *nævus hypertrophique non vasculaire.*

Le *nævus* pigmentaire offre toutes les nuances de *colorations* intermédiaires du jaune au noir foncé, en passant par les teintes roussâtres et brunâtres. Ces couleurs sont le plus souvent persistantes; quelquefois elles peuvent diminuer d'intensité et devenir un peu plus claires, rarement elles deviennent plus foncées. La règle nous paraît être qu'elles se rembrunissent chez les enfants, et se décolorent dans l'âge adulte ou la vieillesse, mais qu'elles disparaissent très-rarement, surtout si elles ont un certain volume.

On pourrait donner des noms aux *nævi*, suivant leur coloration, et appeler :

Nævus chloasma seu luteus le nævus jaunâtre ou à peine brunâtre. M. Rayer en mentionne un de la grandeur d'une pièce de 5 fr., et d'un jaune brun (loc. cit.);

Nævus brunneus la macule brunâtre, variant du brun ou du châtain clair au brun foncé, au bistre;

Nævus niger, le nævus noirâtre ou noir, etc.

Une variété bien plus remarquable que les précédentes est celle du *nævus pigmentaire pileux*, ou *nævus pilaris;* mais il faut établir ici une distinction entre ces *nævi pileux sans hypertrophie* et les *nævi pileux hypertrophiques.*

Les premiers sont plus rarement couverts de poils que les seconds. Les poils présentent ordinairement une couleur peu foncée, un aspect soyeux (voy. fig. 1), et une longueur assez marquée; ils peuvent être très-fins, très-rapprochés. En parlant des *nævi hypertrophiques*, nous verrons que les poils dont ils sont couverts sont habituellement bruns, gros, courts et roides.

Le *nævus pigmentaire* persiste le plus souvent pendant toute la vie. Nous avons, en parlant de la coloration, indiqué la possibilité de sa disparition complète: mais ce cas est très-rare et n'a guère lieu que pour les *nævi chloasma* et *brunneus.* Les *nævi pigmentaires* ne font éprouver aucune douleur, aucune démangeaison.

Les *nævi* pigmentaires se composent uniquement d'une couche de fines granulations colorées en brun ou en noir, très-abondantes, et située immédiatement au-dessous de l'épiderme et au-dessus du derme. Dans plusieurs *spili* que nous avons examinés par la dissection de la peau fraîche ou par macération, nous avons constamment trouvé les granulations pigmentaires foncées ou noirâtres, ayant 0,001 à 0,002 et 3 millièmes de millimètre de diamètre; parfois les granulations étaient groupées sous forme de petites masses arrondies; mais jamais nous n'avons rencontré nettement des cellules à parois incolores, comme dans la choroïde, ou bien la forme de grains groupés en étoiles qu'on observe dans la peau des grenouilles ou de certains poissons, etc.

Ces granulations pigmentaires sont toujours agitées d'un vif mouvement (brownien); elles sont mélangées de matière amorphe et de jeunes cellules épithéliales, arrondies, pourvues d'un noyau.

Nous nous réservons d'établir le diagnostic et d'établir le traitement des *divers nævi*, quand nous aurons parlé des *nævi hypertrophiques vasculaires.*

II. Nævi avec hypertrophie.

A. *Nævi non vasculaires.*

Les *nævi hypertrophiques non vasculaires* sont connus du vulgaire sous le nom de *signes*, d'*envies*, etc. Leurs caractères sont moins variables que ceux des *spili;* ils sont bien plus fréquemment pourvus de poils.

Leur *situation* est à peu près celle des *spili.* Ils se trouvent fréquemment sur les joues, sur le cou, le front; celui que nous avons figuré (n° 2) était situé au creux épigastrique. Nous en avons observé sur les bras, les jambes, les côtés du talon, le dos, l'abdomen, etc. etc.

D'une *dimension* généralement peu étendue, ils n'atteignent jamais, à notre connaissance, les dimensions des *spili* entourant un membre, couvrant la moitié du visage. Le plus souvent, ils sont de la grandeur d'une lentille, d'une petite pièce de monnaie.

Leur *forme* est assez exactement arrondie; ils *proéminent* à la surface de la peau; ils sont semi-globuleux, sessiles, rarement pédiculés (nous en avons cependant vu de semblables au cou), mamelonnés. On les a comparés à de petits fruits, à des figures diverses d'animaux globuleux; et il est vrai de dire que ces comparaisons, bien que grossières, sont plus fondées que celles établies avec les mêmes objets et les *spili*, à cause du relief des nævi hypertrophiques. Nous retrouverons ces comparaisons encore plus marquées quand nous étudierons les *nævi vasculaires*.

Quoi qu'il en soit de leur aspect mûriforme, bosselé, rugueux, les *nævi* qui nous occupent sont ou de la couleur de la peau, ou bruns, ou noirs, et le plus souvent pourvus de poils divergents, gros, frisés ou roides (voy. fig. 2). La coloration de ces *nævi* peut être quelquefois changée, par suite de l'augmentation des vaisseaux ou de leur hypertrophie; mais alors le *nævus* est devenu vasculaire, et doit être regardé comme tel. Ceci nous oblige à rappeler ce que nous disions en commençant, à savoir, que l'élément vasculaire devait prédominer pour la dénomination du *nævus* dès qu'il apparaissait plus abondant qu'à l'état normal.

Le *nævus hypertrophique pileux* est le vrai type du *nævus pilaris*. Les poils qui en partent ont un bulbe saillant; souvent ils sont entourés à leur base d'un cercle plus coloré que le reste de la petite tumeur; enfin les glandules qui sont annexées près du bulbe pileux contribuent encore à en grossir le volume, et à produire un petit renflement au point où le poil sort de la peau, donnant ainsi au *nævus* l'aspect mamelonné qui lui est propre.

Les *nævi hypertrophiques non vasculaires* sont stationnaires, et ne causent aucune douleur spontanée; quelquefois cependant, quand on les presse entre les doigts ou qu'on les gratte avec les ongles jus-

qu'à les dépouiller de leur épiderme, ils peuvent fournir un suintement sanguin peu abondant, par suite de la rupture de quelques capillaires, et être le siége de légères douleurs qui cessent bientôt. Les poils qui revêtent les *signes* peuvent s'allonger; mais on les reconnaît facilement à leur grosseur parmi les poils de la barbe ou les cheveux, si le *nævus* est situé sur la joue ou le cou. Nous connaissons des personnes qui ont eu des *nævi hypertrophiques non vasculaires* sur le visage, *nævi* légèrement pédiculés, et qui, par suite de tractions répétées, se sont pédiculés plus fortement, et ont fini par être détachés sans donner lieu à un écoulement sanguin notable.

Les *nævi* hypertrophiques non vasculaires sont composés anatomiquement de fibres de tissu cellulaire entremêlées, réunies par de la matière amorphe. Ces fibres ont pour l'ordinaire $0^{m},001$ de largeur; on y trouve parfois les granulations pigmentaires déjà signalées.

Nævus lipomatodes. Nous devons mentionner ici une espèce de *nævus* très-remarquable, décrite par P.-F. von Walther : c'est la formation de très-petites tumeurs résultant de la production exubérante des vésicules adipeuses des aréoles du derme. Ces petites tumeurs avaient successivement pris un accroissement considérable; elles étaient devenues d'énormes lipomes, et il y en avait une grande quantité sur une femme opérée par Walther; la plupart étaient pileuses. Ces tumeurs ont été figurées par lui dans son ouvrage (*Uber die angebohrnen Fetthaulgeschwulste und andere Bildungsfehler;* Lanshut, 1814, avec deux planches).

Fr. Schuh a décrit aussi un cas de *nævus maternus lipomatodes* ou *télangiectasie lipomatode* (Vienne, 1851). Il nous a été impossible de nous procurer son ouvrage.

La *structure* de ces singuliers *nævi* est probablement toute cellulo-graisseuse, composée de fibres de tissu cellulaire et de vésicules adipeuses.

B. *Nævi vasculaires.*

Nous comprenons sous ce titre les *taches* ou *tumeurs,* le plus souvent congénitales, dans lesquelles on remarque une dilatation ou une augmentation de nombre des éléments vasculaires de la peau ; nous en séparons nettement les dilatations des capillaires qui s'observent au voisinage de certaines affections cutanées, de l'*acné rosacea,* du *lupus,* etc., et qui ne datent point de la naissance.

On peut diviser les *nævi vasculaires* en : a. *nævi vasculaires non saillants à la surface de la peau,* et en b. *nævi vasculaires saillants au-dessus de cette même surface,* soit qu'ils proéminent par eux-mêmes, soit qu'ils soulèvent cette membrane. On observe des degrés intermédiaires entre ces deux états, dont les extrêmes sont bien tranchés.

a. *Nævi vasculaires non saillants à la surface de la pean.*

Ils sont connus sous le nom de *nævi flammei* (1), de *taches vineuses, taches de vin,* et peuvent se rencontrer sur toutes les régions du corps, mais plus particulièrement, comme nous l'avons déjà répété deux fois, au visage, au cou, sur les membres, etc.

La *dimension* des taches vineuses est variable, ordinairement peu considérable, parfois très-étendue, interceptant des espaces où la peau conserve ses caractères normaux.

Leur *forme* rappelle celle des pièces de monnaie de diverses grandeurs, ou bien elle est irrégulière et bizarre. Elles sont à peine *proéminentes,* superficielles ; leur *coloration* est celle des taches produites par le vin, par le jus de framboises, etc., ce qui leur a fait donner le nom vulgaire qu'elles portent. Tantôt violettes, tantôt

---

(1) *Ecchymome congénital* d'Alibert. Voy. *Nosol. nat.,* in-4°, p. 351 ; Paris, 1807.

d'un rouge clair ou foncé, ou roses ou légèrement bleuâtres, leur nuance, quand elles sont étendues, peut varier dans la même tache, et cette différence est due à leur vascularité moindre ou plus forte et inégalement répartie; parfois elles sont généralement arborisées.

Une variété de la *tache vineuse* du *nævus* vasculaire *non proéminent* est la tache arborisée qui porte le nom de *nævus araneus*. Ces taches ont 1 ou 2 centimètres de diamètre, et sont formées d'un lacis, d'un réseau vasculaire à mailles lâches et bien visibles, qu'on a comparés aux pattes d'une araignée. Rarement elles sont solitaires; elles sont le plus souvent disséminées sur un membre, sur une partie du corps.

Les taches vineuses, les *nævi flammei* et *aranei*, ont cela de commun que leur coloration rougeâtre disparaît ordinairement sous la pression du doigt, qu'elles deviennent plus turgescentes à la suite d'un exercice violent, d'un excès de table, de l'exposition prolongée du corps à une température élevée, à la chaleur du lit, ou bien pendant les époques menstruelles, etc. etc., en un mot lorsque la circulation est augmentée. Leur tuméfaction est insensible ou peu sensible, leur coloration plus foncée indique le changement qui s'y manifeste.

Ces *nævi* non proéminents peuvent rester dans le même état pendant fort longtemps. Cependant nous devons noter ici que de très-bons observateurs, que Boyer, A. Bérard, etc., ont pensé que les *nævi vasculaires* les plus développés, les plus érectiles, débutaient parfois par une *tache vineuse*, demeurée longtemps stationnaire; ainsi donc l'élément vasculaire caractéristique du *nævus flammeus* peut s'augmenter indéfiniment et donner lieu à une tumeur dangereuse.

Les *nævi* vasculaires ont cela de commun, qu'ils soient saillants au-dessus de la peau ou non saillants au-dessus de cette membrane, d'être formés par une augmentation avec dilatation des vaisseaux capillaires, ou des artérioles, ou des veinules.

Dans les *nævi vasculaires* non saillants (*nævi flammei, taches vi-*

neuses), il y a surtout une augmentation de nombre des vaisseaux capillaires, dont quelques-uns sont dilatés.

b. *Nævi vasculaires saillants au-dessus de la surface de la peau.*

Les diverses espèces de *nævi* que nous avons examinées jusqu'à présent sont plus curieuses à étudier qu'utiles à connaître pour le médecin, car leur thérapeutique est presque insignifiante. Il n'en est pas de même de celles qui nous restent à décrire et qui ont donné lieu à une foule de travaux importants : ce sont les *nævi* connus sous le nom d'*anévrysme par anastomose* (J. Bell), de *tumeurs érectiles* (Dupuytren), de *nævus subcutaneus* (Callisen), *tumeur fongueuse sanguine* (Boyer et Roux) ; *télangiectasie, artériectasie, angiectasie* (Graeffe, Chelius, Watson) ; *tissu spongieux, caverneux, splénoïde, érectile, accidentel,* des auteurs français contemporains.

Les recherches d'anatomie pathologique ont éclairé l'histoire de ces productions vasculaires, et c'est un point nouveau de cette histoire que nous étudierons dans le 2e chapitre de cette dissertation. Nous devons rappeler ici que, grâce aux habiles recherches de J. Bell, de Dupuytren, Walther, Lobstein, Roux, Cruveilhier, Breschet, Abernethy, Defrance, Lallemand, A. Bérard, Lawrence, Paget, Costilhes, Holmes Coote, Rickersteth, etc. etc., on peut, j'allais dire on doit, aujourd'hui diviser les *nævi vasculaires saillants*, les *tumeurs* érectiles, la plupart congénitales, en 1° *nævi saillants capillaires*, 2° *nævi saillants artériels* (type des tumeurs dites érectiles), 3° *nævi saillants veineux* (tumeurs érectiles variqueuses). On signale encore des tumeurs érectiles mixtes ; ces tumeurs nous paraissent devoir rentrer dans la catégorie des *nævi capillaires*, ou bien, si un élément vasculaire, soit artériole, soit veinule, prédomine, être rangées parmi les nævi artériels ou veineux. Il en sera de même s'il existe des communications entre des cavités accidentelles et les vaisseaux du nævus, comme nous le dirons en parlant de leur anatomie pathologique.

Les *nævi vasculaires saillants* des trois variétés que nous venons d'admettre présentent des différences dans leurs symptômes et leur anatomie pathologique : aussi les décrivons-nous séparément.

1. *Nævi saillants capillaires.*

On les trouve, comme les autres *nævi,* sur certaines parties du corps, et nous n'avons point à insister sur leur situation. Ils s'étendent très-rarement de la peau aux muqueuses. M. Rayer en cite deux exemples remarquables (loc. cit., t. 3, p. 653 et suiv.); mais, dans le premier cas, il est dit que le *nævus* occupant la partie gauche du visage « s'était développé depuis deux ans, à la suite de légères plaies ; » il n'est pas fait mention de l'apparition du second *nævus*, qui affectait uniquement le côté droit du corps. Ces deux *nævi* n'étaient donc pas congénitaux, du moins le premier ; peut-être faudrait-il, d'après leur description, les rapporter à des *nævi vasculaires veineux.* Leur *forme* est celle d'une élévation cutanée aplatie, à base élargie, à surface lisse ou mamelonnée ; chagrinée, rougeâtre, un peu molle, ou molle à la pression. Parfois cette forme est très-remarquable et représente une demi-sphère, une moitié de fruit, de cerise, de framboise, de fraise, de groseille, ayant peu de relief, et on sait les contes et les opinions ridicules admises sur leur production. Beaucoup de femmes les attribuent à des *envies* qu'elles ont eues pendant leur grossesse et dont leur enfant porte les marques.

Nous avons vu de ces tumeurs ayant l'aspect d'une petite crête, d'autres celui d'un mamelon irrégulier.

Ces petites tumeurs rougeâtres, rosées, offrant très-rarement quelques taches ou une coloration pigmentaire, sont de vrais *nævi vasculaires congénitaux.* Elles pâlissent, mais ne disparaissent point entièrement sous le doigt qui les comprime ; elles ne communiquent aucun mouvement d'expansion à la main qui les presse, et c'est le plus souvent par elles que débutent les tumeurs érectiles artérielles

et veineuses dont il nous reste à parler. Ces *nævi* vasculaires congénitaux peuvent donc ou rester stationnaires, s'accroissant seulement à la suite des cris et de toutes les causes qui augmentent, chez les enfants et les sujets plus âgés qui les portent, la vitesse de la circulation sanguine, ou bien devenir le point de départ d'une tumeur érectile nouvelle.

La plupart des *nævi* vasculaires guéris par la compression nous paraissent avoir été des *nævi* capillaires, et nous verrons, en parlant du traitement général applicable aux *nævi*, que c'est à propos du *nævus capillaire* qu'on pourrait rester dans une vigilante expectation, depuis que MM. Allier, Baffos, Watson, Birket, Depaul, et M. le professeur Moreau, ont observé des cas de guérison spontanée de ces tumeurs vasculaires.

D'après des recherches faites par mon excellent maître M. Ch. Robin, et auxquelles il a bien voulu m'associer (1), les vaisseaux capillaires dilatés sont principalement les capillaires de second ordre, c'est-à-dire ceux qui ont deux tuniques, avec deux ordres de noyaux distincts (Segond, thèse de concours d'agrégation, 1853). Ces capillaires sont dilatés et ont perdu leur faculté contractile, si remarquable à l'état normal. Il y a souvent un amincissement de leurs parois. Ces parois elles-mêmes sont parsemées de granulations jaunâtres graisseuses. Les globules sanguins stagnent ou tout au moins ont une circulation lente dans ces vaisseaux dilatés et qui forment une masse de circonvolutions. Ajoutons que le fait le plus caractéristique est celui de dilatations locales, de renflements ampullaires ou latéraux, atteignant le double du diamètre des vaisseaux capillaires déjà plus élargis qu'à l'état normal ; ces dilatations peuvent former de véritables culs-de-sac latéraux, mais jamais M. Ch. Robin n'a vu cette disposition dans les *nævi* non saillants, il

(1) Ces recherches seront incessamment publiées dans le tome 5 des *Comptes rendus et Mémoires de la Société de biologie.*

ne l'a observée que dans ceux qui proéminaient et formaient une tumeur.

Jamais les vaisseaux des papilles de la peau n'ont été trouvés malades, à peine offraient-ils une légère dilatation.

2° *Nævi saillants artériels.*

Ces *nævi* se distinguent des précédents et de la variété suivante par l'ensemble de leurs symptômes, leur marche, et leur anatomie pathologique.

Le *nævus artériel* peut être observé sur toutes les parties du corps, mais nous retrouvons encore ici le siége de prédilection déjà signalé plusieurs fois. On le rencontre surtout au crâne, à la face, aux paupières, aux ailes du nez, sur les oreilles, au cou, enfin sur les membres thoraciques, dans la paume des mains, etc. Ces *nævi* sont quelquefois multiples; Boyer en mentionne cinq sur un malade soumis à ses soins (Boyer, 5e édit., t. 2, p. 469); M. Vidal (de Cassis) en a vu neuf sur un jeune homme. Les auteurs du *Compendium de chirurgie* remarquent judicieusement que dans les cas de plusieurs tumeurs, il s'en trouve ordinairement sur le tronc et les membres, mais que presque toujours, dans ce cas il y en a au moins une à la tête. Nous verrons bientôt le *nævus vasculaire veineux* s'établir à la fois sur la peau et les muqueuses. Ce siége est exceptionnel pour le *nævus artériel;* il arrive rarement que la tumeur vasculaire atteigne, par suite de ses progrès, le tissu muqueux en profondeur, comme aux lèvres par exemple, ou bien qu'il s'étende en surface, et se recourbe ensuite devant un orifice naturel, de manière à pénétrer dans sa cavité. Les auteurs citent à peine quelques faits de ce genre, et encore nous paraissent-ils plutôt se rapporter à des *nævi saillants veineux.*

La *dimension* est variable, suivant le degré de développement et de multiplication des vaisseaux constituant la tumeur. Nous ne retrouvons plus, en effet, dans le cas actuel, la grandeur invariable

des *spili*, des *nævi pigmentaires*. Bien au contraire, nous observons les dimensions les plus disparates, depuis le volume d'une tête d'épingle à celui d'une pomme; on a même dit à celui d'une tête d'enfant (?). En pareil cas, on le comprend, il ne s'agit plus du *nævus* primitif, mais d'une tumeur vasculaire considérable ayant acquis de nouveaux caractères, et réclamant, pour sa guérison, les secours actifs de la chirurgie.

Leur *forme* est aussi variable que leur dimension; la plus ordinaire est celle d'une demi-sphère, d'une moitié d'ovoïde, et le nævus a l'aspect, déjà signalé, d'une cerise, d'une framboise, etc., qui proémine à la surface de la peau. La *couleur* n'est pas la même, suivant que le nævus est superficiel ou bien un peu plus profondément situé dans le derme ou le tissu cellulaire sous-jacent. Habituellement la couleur est rouge, d'un rouge-cerise, ou bien rosée, avec des points rouges, ou bien brunâtre. Nous allons mieux apprécier la forme et la couleur en examinant les symptômes divers de ce nævus.

C'est sur ou dans la peau que se montre, à son début, le nævus artériel, et on pourrait presque le considérer comme exclusivement cutané, en regardant plutôt le *nævus veineux* comme sous-cutané. Au moment de la naissance, la tache initiale est quelquefois peu apparente et comparable à une morsure de puce, mais ce cas est exceptionnel, et souvent même on ne l'a pas observé avec soin dès le début. Toutefois il est vrai qu'elle peut aussi ne se montrer qu'après la naissance, quoiqu'elle prenne plus tard tous les caractères du *nævus congénital*.

Enfin, le cas le plus fréquent est celui d'une *petite plaque* ou *tache* circulaire ou irrégulière, peu proéminente ou sans relief bien sensible (et remarquons ici l'identité avec un *nævus capillaire* stationnaire). La portion du tégument où se trouve la tache est, dit-on, plus molle et d'une température un peu plus élevée que sur les points qui l'avoisinent.

Ces *nævi* en taches ou en plaques peuvent rester stationnaires

pendant fort longtemps ; nous ne croyons pas qu'il soit facile, à cette époque, de prédire leur développement ultérieur, l'hypertrophie ou le développement considérable de l'élément vasculaire étant soumis à des lois qui ne nous sont pas encore bien connues. C'est habituellement vers l'époque de la puberté qu'ils prennent du développement, s'ils n'ont pas commencé à grossir dans les premiers mois qui suivent la naissance. Ils s'élargissent, deviennent proéminents, et par la palpation on reconnaît au-dessous d'eux une sorte d'empâtement, de tumeur, qui pénètre plus tard toute l'épaisseur du derme.

Notons avec soin que l'accroissement du *nævus artériel* est très-irrégulier. Suivant les auteurs du *Compendium de chirurgie*, auxquels nous faisons de nombreux emprunts, il y a des temps d'arrêt, et l'état stationnaire peut persister indéfiniment (1). Cependant trop souvent, après un ou plusieurs mois, une ou plusieurs années de calme, les progrès de l'altération vasculaire cutanée se poursuivent, la tache rouge s'étend, la tumeur augmente, et l'aspect est celui d'une cerise ou d'une tumeur d'un beau rouge, recouverte seulement par l'épiderme ; la surface est lisse, ou chagrinée, ou sillonée de rides ; d'autres fois la tache (nævus réel *primitif*) ne fait pas de progrès, la tumeur s'enfonce profondément, et alors, comme nous l'avons dit, la surface de la tumeur n'a qu'une rougeur limitée, avec des marbrures brunâtres ou plus foncées que la teinte uniforme de la peau ; enfin, par suite de l'accroissement, le tégument s'amincit, et devient rosé, avec quelques taches colorées de grandeur variable.

---

(1) Ce sont les conditions les plus favorables à cet état stationnaire qu'il serait utile de connaître. A la difformité près, on doit toujours désirer qu'un *nævus artériel* s'arrête dans sa marche. Nous verrons, en parlant du traitement, dans le 3e chapitre, que les chirurgiens tiennent beaucoup aujourd'hui à produire des modifications dans les tumeurs dites *érectiles* pour assurer leur état stationnaire.

Suivant qu'ils proéminent sur le derme ou qu'ils siégent dans son épaisseur ou plus profondément, les *nævi artériels* ont des contours nettement tranchés, ou bien leurs limites sont difficiles à préciser; la main qui les presse ressent le plus souvent une sorte de résistance, d'élasticité; si on les comprime, elles reviennent bientôt à leur volume primitif avec une sorte d'expansion active; ce même volume diminue faiblement toutes les fois que la circulation est calme ou ralentie; il s'accroît sous l'influence de toutes les causes qui l'accélèrent (cris, efforts, toux). On sait que Desault et M. le professeur Roux ont observé une hémorrhagie supplémentaire des règles qui avait lieu à la surface non ulcérée d'une tumeur érectile artérielle.

Il n'est pas rare qu'on puisse trouver dans les tumeurs qui nous occupent des battements correspondant à ceux de l'artère radiale, ou des mouvements d'expansion, ou enfin des frémissements ou des vibrations. Quand on les observe, il s'agit ordinairement de tumeurs formées par des dilatations artérielles assez considérables, et très-éloignées du point où elles constituaient la *plaque rouge*, le *nævus maternus primitif*.

Disons enfin que le sang que ces tumeurs versent, quand on les excorie ou qu on vient à les piquer par mégarde, a les caractères du sang artériel, et peut, dans le dernier cas, s'échapper en un jet qui s'arrête bientôt.

Quand on soumet à plusieurs coupes successives un *nævus* congénital, devenu, par suite de son accroissement, une tumeur pulsative, rouge et saillante, on trouve qu'il est entouré ou non d'une mince couche de tissu cellulaire ambiant, un peu condensé autour de lui. La surface coupée montre les orifices d'une foule de vaisseaux béants; si on les fend ou si on les injecte avec soin, on acquiert l'assurance qu'ils se ramifient et s'anastomosent tous ensemble. Ces vaisseaux peuvent être intacts dans tout leur parcours dans la tumeur, ou bien leurs parois sont éraillées, perforées, da plusieurs endroits, qui communiquent ainsi avec des cavités acci-

dentelles creusées dans le tissu cellulaire environnant ; on a de la sorte, dans ce dernier cas, l'aspect d'un tissu aréolaire, spongieux, caverneux, que Dupuytren avait comparé au tissu érectile normal. Cette appréciation n'est pas rigoureuse, mais elle est très-séduisante ; nous en reparlerons à l'occasion de l'anatomie pathologique des *nævi vasculaires veineux*, car les veines qui les constituent peuvent être perforées comme les artères, et communiquer avec des cavités accidentelles où le sang pénètre.

A l'examen microscopique, on trouve une dilatation des artérioles, et non point des capillaires (qu'on sait aujourd'hui n'être ni artérioles ni veinules, mais bien *capillaires*, dans le sens propre d'un ordre de vaisseaux spécial). Les artérioles dilatées sont plus nombreuses qu'à l'état normal, presque toutes bien visibles à l'œil nu ; on y trouve à la fois une augmentation de calibre et d'épaisseur des parois propres. Dans ces mêmes parois, on trouve des granulations graisseuses, la tunique externe est épaissie et adhère au tissu cellulaire environnant ; il est rare de ne point y rencontrer des fibres du tissu cellulaire, formant par leur réunion des cloisons entre les vaisseaux ; enfin des fibres élastiques (fibres de noyau de Henle) et des éléments fibroplastiques. Notons encore des éléments adipeux et parfois des fibres musculaires provenant des organes envahis.

3. *Nævi saillants veineux.*

Par opposition avec les *nævi artériels*, les tumeurs qui vont nous occuper contiennent du sang noir, et sont formées de veinules dilatées ; ce sont bien réellement des *nævi veineux*.

Le siége ordinaire des *nævi veineux* est sous la peau ou les muqueuses, dans le tissu cellulaire sous-tégumentaire ; nous les retrouvons toujours à la tête, sur les parois buccales, sur les lèvres, les joues, la langue, les gencives ; on les a vus sur le pharynx, l'isthme du gosier, la vulve, le méat urinaire, etc. ; ils sont très-

rares sur le tronc et les membres. Quand ces *nævi* occupent les lèvres, on les voit envahir la muqueuse.

Leur dimension est très-variée, mais moins cependant que celle des *nævi artériels;* car les *nævi veineux* ne tendent pas à s'accroître après une certaine époque. Généralement petites ou médiocres, ces tumeurs peuvent cependant acquérir un volume considérable. Boyer rapporte, d'après Lamorier, l'histoire d'un pèlerin espagnol qui avait sur le sommet de la tête trois petites tumeurs arrondies, et en outre une *tumeur érectile veineuse,* occupant toute l'extrémité supérieure droite, depuis le bout des doigts jusqu'au thorax et à l'omoplate. Il mentionne encore une fille de vingt ans qu'il avait observée lui-même; elle avait une tumeur veineuse qui occupait les deux tiers de la circonférence du bras, dans la moitié inférieure de ce membre (Boyer, 5e édit., t. 2, p. 486). Le Dr Watson a vu, sur un Écossais âgé de cinquante-cinq ans, une tumeur érectile sous-cutanée, aplatie, irrégulière à sa surface, couvrant un pied carré de la région lombaire, du dos et du flanc, du côté droit, et surmontée par une tache pourpre noirâtre d'environ 2 pouces carrés.

On a trouvé encore des *tumeurs érectiles veineuses congénitales* s'étendant jusque dans les muscles et même les os; l'aspect du tissu morbide est celui de la rate des grands animaux ou du placenta (*Compend. de chirurgie,* t. 1, p. 631, et p. 55 de cette thèse, dans le travail de M. Coote).

Les *nævi veineux* ont une forme mal circonscrite, diffuse; elles sont larges, aplaties, rarement bombées; elles offrent une coloration foncée, violette, bleuâtre, pourprée ou noirâtre. La peau ou la muqueuse placée au-dessus est amincie, adhérente, et présente une teinte bleuâtre, sans jamais avoir cette coloration rose ou rouge-cerise des tumeurs artérielles; elles ont souvent des reliefs, des bosselures, formés par des veines dilatées ou par les vaisseaux noueux qui les constituent. L'aspect irrégulier, bosselé, et la couleur bleuâtre foncée et marbrée de ces *nævi*, sont très-caractéristiques.

Congénitales et stationnaires, ou bien croissant d'abord avec ra-

pidité et puis s'arrêtant dans leur développement, les *nævi veineux* ou les *tumeurs veineuses* qui leur succèdent présentent des variations de volume en rapport avec la stase du sang veineux ; elles se gonflent par la position imprimée à la tumeur, par les grands efforts d'inspiration, par la compression exercée sur un gros vaisseau afférent ; elles se rident, s'affaissent, quand la main les presse directement ou quand on s'oppose à la marche du sang veineux dans une veine afférente.

Quand on presse avec les doigts un *nævus veineux*, une tumeur érectile veineuse, on sent qu'elle est souple, molle, sans élasticité, sans battement distinct ; qu'elle présente une fluctuation obscure, et qu'il est possible de chasser le sang qu'elle renferme d'un point de la tumeur dans un autre point éloigné.

On a observé beaucoup d'exemples de tumeurs veineuses pédiculées, rétrécies à leur base. Une femme portait appendue à la lèvre supérieure une tumeur grosse comme un œuf de dinde, ayant un pédicule de 1 centimètre d'épaisseur sur 2 centimètres de largeur. Un jeune homme présentait une tumeur, allongée et renflée dans son milieu, fixée au niveau de la pommette par l'extrémité supérieure, tandis que l'extrémité inférieure pendait plus bas que le rebord de la mâchoire. Ces deux malades avaient sur le visage d'autres *tumeurs veineuses*. (*Compend. de chirurg.*, t. 1, p. 631.)

Les tumeurs veineuses, que nous appelons *nævi saillants veineux*, sont enveloppées ordinairement d'une couche celluleuse périphérique plus marquée que dans les *nævi artériels*. Nous rapportons la description, donnée par M. le professeur Nélaton, d'une tumeur siégeant à la lèvre inférieure. La masse était formée par des conduits d'apparence veineuse de 1 millimètre de diamètre. Chaque conduit, dépourvu de valvules, présentait des ouvertures latérales qui s'ouvraient dans d'autres conduits. Les parois en étaient lisses, extrêmement résistantes, comme fibreuses ; une injection poussée par un point quelconque de la tumeur refluait par toute la surface de la section.

Examinées au microscope, ces tumeurs sont composées de veinules déjà visibles à l'œil nu et faisant suite aux capillaires proprement dits. Les tuniques veineuses sont hypertrophiées, surtout celle à fibres circulaires ou de la membrane élastique fibreuse et musculaire, et l'adventice formée de fibres du tissu cellulaire, ou tunique celluleuse élastique (Verneuil, thèse de concours pour l'agrégation, p. 96 et 99). La tunique formée de fibres longitudinales, et donnant lieu en grande partie aux valvules, s'hypertrophie bien moins. Enfin ces veinules peuvent être dilatées, flexueuses, bosselées, avec des cœcums latéraux ; le réseau normal anastomotique s'est dilaté, mais les anastomoses sont conservées, parfois dilatées en chapelet.

Il peut se former des caillots dans les bosselures veineuses, et parfois, quand ces caillots se pénètrent de substances calcaires, on trouve de véritables *phlébolithes* dans les cœcums, dans les bosselures.

Une particularité des *nævi vasculaires* susceptibles de se gonfler lorsque la circulation s'active, et dont M. Robin fait connaître la véritable nature, est la suivante : il existe alors une communication accidentelle d'un ou de plusieurs vaisseaux avec des cavités où le sang s'épanche entre les faisceaux du tissu cellulaire périphérique. On trouve à la fois des perforations veineuses et artérielles par où le sang s'est épanché ; c'est ce que démontre l'injection par les artères et par les veines, et par l'examen microscopique. Ces tumeurs sont donc caractérisées, par communication de vaisseaux artériels ou veineux, avec les interstices du tissu cellulaire environnant. Ces interstices ne sont pas une dilatation des vaisseaux, mais bien une cavité communiquant avec l'intérieur du vaisseau par une rupture des parois ; le sang peut s'y coaguler ou y rester à l'état fluide.

CHAPITRE II.

SUR UNE MODIFICATION PARTICULIÈRE OBSERVÉE DANS UN NÆVUS VASCULAIRE PROÉMINENT DE LA PAUPIÈRE SUPÉRIEURE.

Au lieu de décrire dans le chapitre précédent la marche des *nævi vasculaires, artériels* et *veineux,* nous avons préféré la placer en tête de celui-ci, afin de pouvoir comparer les modifications naturelles de ces *nævi* avec celles que le traitement bien dirigé fait éprouver à ces mêmes tumeurs.

Nous avons déjà dit que les *nævi capillaires* pouvaient disparaître spontanément. M. Depaul, dont l'autorité est d'un grand poids, nous a assuré que le tiers des enfants qui naissent à la Clinique d'accouchements ont des *taches veineuses,* des *nævi* non proéminents ou très-légèrement saillants ; ces taches, qui ne sont causées ni par les manœuvres de l'accouchement ni par aucune cause extérieure, sont apportées par l'enfant en venant au monde, et la plupart disparaissent dans les premiers jours ou les premiers mois de la vie de ces enfants. M. Depaul croit qu'on doit attendre avant de pouvoir décider si un *nævus* naîtra par la suite, même quand il est un peu saillant.

M. Rayer rapporte deux cas d'inflammation spontanée de larges *nævi vasculaires* en nappe, légèrement saillants, occupant le premier un bras et le second la face interne de la cuisse gauche sur deux enfants ; cette inflammation ulcéreuse superficielle s'est étendue de proche en proche, et elle a produit une dénudation des couches profondes, suivie de cicatrices tout à fait pareilles à celles qui succèdent aux brûlures intéressant une large surface du corps. MM. Gauthier, Wardrop, Costilhes, etc., ont observé des faits semblables. Mon ami M. le Dr Martellière a bien voulu me communiquer une observation analogue ; il s'agissait d'un *nævus* occupant les côtés

antérieur, externe et postérieur de la jambe droite chez un enfant de quatorze jours, né le 4 janvier 1851. La coloration du *nævus* était rouge, violacée, nettement circonscrite au-dessus du creux poplité. Une ulcération s'est produite au niveau de la tête du péroné ; quelques jours après, il s'en est formé une autre à la partie externe du mollet, puis plusieurs autres au niveau de l'insertion du tendon d'Achille. Le 25 février, les ulcérations se réunissent en grande partie ; vers le 25 mars, les progrès du travail ulcératif s'arrêtent, et la cicatrisation est en bonne voie. Au bout de deux mois, elle était parfaite, et la rétraction de la jambe a été moins considérable qu'on aurait pu le crainde avec une perte de substance aussi étendue.

Parfois des *nævi capillaires* bien saillants, après avoir crû pendant un temps variable, peuvent s'affaisser ou diminuer, et disparaître sans laisser même des traces. MM. Allier, Watson, Baffos, et M. le professeur Moreau, ont mis ces faits hors de doute. Comme nous l'avons déjà dit, M. Birket en a rapporté plusieurs exemples (*Guy's hosp. rep.*, vol. 7, t. 2, p. 291) ; mais, quand le *nævus saillant vasculaire* continue à croître (et il faut soigneusement distinguer ici l'artériel du veineux), voici ce que l'on observe. Le *nævus artériel* semble s'élever hors du tégument, en même temps qu'il envahit l'épaisseur du derme ; les vaisseaux artériels et veineux qui l'avoisinent s'hypertrophient à leur tour, ainsi que M. Ch. Robin l'a constaté anatomiquement dans le travail précité, et il peut résulter de ce double accroissement de la tumeur et des vaisseaux environnants, des hémorrhagies qui ont lieu par les vaisseaux du *nævus* ou par ceux des vaisseaux environnants qui sont lésés.

C'est quand la tension des enveloppes de la tumeur qui succède au *nævus* est considérable que l'un des points de la surface commence à s'ulcérer. Cette ulcération a lieu sur des tumeurs d'un volume moyen ou très-grand ; elle peut résulter parfois d'une écorchure, d'un coup, d'une légère solution de continuité. Il s'ensuit un écoulement de sang hors des vaisseaux qui sont envahis par le travail morbide, écoulement de sang en général peu inquiétant.

Le fait le plus curieux est la persistance du travail d'ulcération, qui gagne de proche en proche toute la superficie de la tumeur et la détruit, comme dans les cas de *nævi superficiels très-étendus*, que nous avons cités d'après M. Rayer et M. Martellière. Les points ulcérés suppurent, il se produit peu à peu une sécrétion incessante de lymphe plastique qui fournit les éléments d'une cicatrice solide, et cette cicatrice, très-riche en vaisseaux dans le principe, se resserre de plus en plus, se coarcte, et finit par prendre l'aspect inodulaire. La raison de ce phénomène remarquable est la disparition des vaisseaux dans le tissu cicatriciel, et celui-ci se condense pour se nourrir le plus possible sous le moindre volume.

Nous lisons dans le *Compendium de chirurgie* que si on a occasion d'examiner une *tumeur érectile* qui a subi le travail dont nous venons de parler, « on trouve que les parties qui ont été ulcérées sont blanches, enfoncées ; autour d'elles existe encore le tissu érectile qui entoure la cicatrice soit en anneau, soit en croissant, soit par points isolés, selon que les plaies qui ont suppuré sont centrales ou près du bord de la tumeur, ou qu'elles l'ont sillonnée dans plusieurs sens, dans toute son étendue. Lorsque l'ulcération s'est beaucoup étendue en profondeur, le tissu érectile sous-jacent à la cicatrice est entièrement modifié ; il en est de même lorsque la tumeur offre peu d'épaisseur. Dans le cas contraire, la cicatrice repose sur du tissu qui offre encore les caractères du tissu érectile et qui se continue avec celui qui est demeuré superficiel.

« Quand une tumeur est peu volumineuse, elle peut ainsi éprouver à plusieurs reprises, et dans différents points de sa surface, le même travail d'ulcération, toujours suivi de l'oblitération des aréoles et des vaisseaux correspondants. Quelques-uns finissent par se flétrir entièrement, et la peau qui recouvre la région primitivement malade est blanche, épaisse, dure, comme le sont les cicatrices ; d'autres, sans éprouver une modification aussi complète dans leur organisation, restent pourtant stationnaires, et les places qui n'ont

point été altérées par l'ulcération, quoique demeurées rouges et encore très-vasculaires, ne font aucun progrès. Nous connaissons plusieurs enfants qui sont dans ce cas, et chez lesquels la maladie est tout à fait arrêtée depuis plusieurs années. »

Les *nævi vasculaires veineux* sont, d'après les mêmes auteurs, moins sujets que les *nævi artériels* à s'ulcérer et à subir les modifications que nous venons de signaler; ils croient leur guérison spontanée peu fréquente, et leurs hémorrhagies bien moindres et beaucoup plus rares.

D'après ce que nous venons de rapporter, la modification qui surviendrait dans le *nævus vasculaire* serait donc une production d'un tissu cicatriciel, tendant de plus en plus à se condenser, et une oblitération des cavités vasculaires, et il faut ajouter, d'après nos connaissances anatomiques actuelles, ainsi que des cavités extra-vasculaires communiquant avec ces vaisseaux, artérioles ou veinules.

C'est donc un fait général en apparence et parfaitement observé, que cette transformation cicatricielle. Le plus grand nombre des méthodes opératoires employées, et dont nous donnons un résumé dans le dernier chapitre, tendent à imprimer un travail d'ulcération ou bien un travail inflammatoire au *nævus*, et à le transformer en tissu cicatriciel; on veut de la sorte obtenir l'imperméabilité de la trame vasculaire et réduire la tumeur sanguine à un tissu fibreux d'autant plus serré et produisant une difformité d'autant moindre qu'il est plus ancien.

Or nous tenons à prouver, dans cette dissertation inaugurale, qu'il faut tenir compte d'une autre modification des *nævi vasculaires*, causée par un travail inflammatoire; c'est la production d'une multitude de petits kystes dans l'intérieur même de la masse transformée en tissu cicatriciel, kystes nombreux renfermant une matière huileuse, et n'ayant (dans le cas observé par nous) aucune connexion avec les vaisseaux, dont on ne retrouvait du reste aucune trace.

La tumeur qui nous a fourni les caractères remarquables et tout

à fait insolites dont nous venons de parler était un *nævus saillant vasculaire* de la paupière supérieure gauche, traité d'abord par la cautérisation avant l'entrée du malade à l'hôpital de la Pitié, puis par le séton, et enfin enlevé avec le bistouri par notre savant maître M. le professeur Laugier.

Voici l'observation détaillée recueillie par nous-même.

Nævus saillant vasculaire de la paupière supérieure gauche; cautérisation antérieure; traitement par le séton; ablation. Guérison. (Clinique chirurgicale de la Pitié, salle Saint-Gabriel, n° 1.)

Miclard (Pierre), vingt-deux ans, cloutier, né à Chalais (Charente), demeurant à Vaugirard, rue Thomay; entré le 14 juin 1853, sorti le 1er février 1854.

Ce malade est assez fortement constitué, brun, d'une taille moyenne; on ne trouve point chez lui d'hérédité de la maladie actuelle. Ses parents jouissent d'une bonne santé, et n'ont jamais eu de *nævus* ni de tumeur d'aucune sorte; il a deux frères et une sœur qui sont pareillement dans le meilleur état de santé.

Pendant son enfance, Miclard a été maladif; il « a eu très-souvent mal aux yeux. » Il a été vacciné très-jeune; il a eu la rougeole et la scarlatine. Les ganglions sous-maxillaires ont été engorgés pendant longtemps, mais ils n'ont point suppuré; il n'existe aucune trace de cicatrice sous l'angle du maxillaire inférieur ni en aucune autre partie du corps. Il a eu une gonorrhée, il y a deux ans; elle a été traitée par des doses élevées de cubèbe. Il n'y a eu aucune manifestation ultérieure de la syphilis.

Les parents du malade lui ont assuré que depuis sa naissance, il avait eu une tache rouge sur la paupière, et lui-même se rappelle qu'il a toujours senti, en y portant la main, une petite tumeur ou « grosseur allongée, ayant la forme d'un haricot », s'étendant sur la paupière supérieure, et faisant une petite saillie. La peau était rougeâtre; par moments, il éprouvait des démangeaisons ou une sorte

de chatouillement dans la tumeur. Pendant qu'il avait mal aux yeux, la petite grosseur est restée à peu près stationnaire; mais depuis environ six ans, elle s'est accrue lentement, et depuis cette époque il n'a jamais eu d'ophthalmie.

Il se préoccupait très-peu, dans le principe, de la tache rouge et de l'accroissement de la paupière supérieure; plus tard, quand elle eut acquis un volume de moitié moindre que celui qu'elle offre aujourd'hui, on essaya quelques pommades. Enfin une vieille femme de son pays « lui fit une cautérisation avec de l'eau forte », il y a un an environ; la tumeur avait presque le volume qu'elle offre actuellement.

L'application du caustique a déterminé une inflammation assez vive, des douleurs lancinantes, et la formation d'une petite plaie, suivie d'une cicatrice très-épaisse. La tumeur avait réellement diminué de volume; mais le malade, fatigué de la persistance du mal, et gêné surtout par le siége qu'il occupe, est entré à l'hôpital en réclamant une opération.

État actuel. Paupière supérieure gauche épaissie par une tumeur occupant presque toute son étendue, et qui la fait paraître boursoufflée; elle est d'une couleur violacée, un peu brunâtre, et au-dessous du sourcil, dans une étendue d'au moins 2 centimètres, on remarque une cicatrice blanchâtre, épaissie et résistante. La tumeur a son grand diamètre transversal; elle est, en outre, légèrement arquée. Si on la presse, on sent qu'elle est résistante, dure sous la cicatrice, revenant lentement sur elle-même, et reprenant son volume primitif après avoir été déprimée par la pression du doigt; la portion externe est plus molle que la portion qui occupe l'angle interne de l'œil.

La paupière ne peut être relevée que très-incomplétement; la conjonctive déborde en bas le bord palpébral, libre dans une étendue de 4 ou 5 millimètres, et elle repousse légèrement en avant ce même bord libre; les cils sont dirigés un peu en haut (voy. fig. 3).

Le malade voit très-bien de l'œil droit; mais l'œil gauche, pres-

qu'aux trois quarts couvert par la paupière, est plus faible, et le malade est myope de ce côté. Il ne distingue les objets de petite dimension qu'à une distance d'un pied environ, et sa vue est rendue nette tout aussitôt par l'essai de verres biconcaves du n° 10; il n'existe point de strabisme.

Quatre jours après l'arrivée (le 18 juin), M. le professeur Laugier place deux sétons transversaux, entrecroisés à leur partie interne, sur le milieu de la tumeur, et composés chacun d'un gros fil de soie doublé; il s'est écoulé à peine quelques gouttelettes de sang, et l'opération a été peu douloureuse.

Le 19, les douleurs sont vives; la paupière est plus tuméfiée que de coutume, le malade y ressent des élancements douloureux et continuels.

Le 20, les douleurs sont très-vives; insomnie pendant la nuit.

Le 21. La tumeur s'est encore accrue; pas de rougeur de la conjonctive oculaire; douleurs toujours très-vives. — Pédiluves sinapisés.

Le 22. La tuméfaction paraît à son comble, l'œil est complétement couvert; la paupière est globuleuse, d'un rouge foncé, luisante, chaude, déprimée au point où siége la cicatrice; il existe un peu de suintement purulent aux endroits où le séton pénètre dans le tissu. L'œil est lui-même rouge dans sa portion conjonctivale; pas de photophobie; état général satisfaisant. (Eau de Sedlitz; deux pédiluves sinapisés.) Le séton est enlevé le matin pendant la visite.

Le 23. Les quatre petites ouvertures des deux sétons ont légèrement suppuré; douleurs toujours très-vives.

Les jours suivants, l'inflammation a diminué insensiblement et a fini par s'éteindre; le malade attend patiemment la résolution de la tumeur.

Après quatre mois d'attente, pendant lesquels le malade a été atteint d'une varioloïde légère, et après une diminution peu considérable suivie d'un état stationnaire persistant, M. Laugier, ne croyant

plus une diminution possible, ayant en outre très-souvent constaté la densité survenue dans les portions molles et dépressibles avant l'application du séton, se décide, sur les instances du malade, à l'ablation de la petite masse indurée. L'ablation est pratiquée le samedi 12 novembre, en présence de MM. Broca, Verneuil, et de nombreux élèves.

M. Laugier, après avoir placé sous la paupière supérieure une plaque d'ivoire légèrement convexe, afin d'avoir un point d'appui solide et de ménager sûrement le globe oculaire, pratique une incision transversale un peu au-dessous du sourcil, puis écarte les bords de la solution de continuité, et dissèque les deux faces cutanées et muqueuse de la paupière, au milieu d'un tissu dense, fibroïde, d'un blanc jaunâtre, dur à diviser. Cette dissection est lente, difficile; mais la presque totalité de la tumeur est enlevée (nous l'avons représentée fig. 4.)

Pendant l'opération, il s'écoule du sang en nappe, et nous remarquons très-manifestement des gouttelettes de substance huileuse, bien arrondies, formant de sortes d'*yeux* jaunâtres et transparents. Une artériole située vers l'angle interne de l'œil, et qui a fourni un jet rutilant et saccadé après avoir été divisée, ne donne plus de sang à la fin de l'opération.

Après avoir nettoyé la plaie, M. Laugier rapproche les bords de la plaie et les met en contact au moyen de sept serres fines. Pour tout pansement, il applique des compresses imbibées d'eau fraîche, et recommande de les tenir constamment humides au moyen de quelques gouttes d'eau exprimées d'une éponge à de courts intervalles. Bouillon.

Examen de la pièce. La petite tumeur enlevée (fig. 4) ressemble un peu au stroma de l'ovaire. Elle est fibreuse, dense, renfermant une grande quantité de graisse, et une foule de petites vésicules demi-transparentes, rapprochées les unes des autres, de la grosseur d'une tête d'épingle à celle d'un très-petit pois. La couleur

du tissu ambiant est d'un blanc jaunâtre, celle des vésicules est jaunâtre, claire, demi-translucide, comme une lamelle d'écaille peu colorée. Le tissu fibreux, entremêlé dans tous les sens, constitue manifestement la trame de la tumeur, et renferme dans ses intervalles, dans ses aréoles, le tissu graisseux et les vésicules. On n'aperçoit aucune trace des vaisseaux, on ne distingue point la place où étaient passés les sétons.

Les *fibres réunies en faisceau* et formant la charpente de la tumeur sont des fibres du tissu cellulaire légèrement ondulées, transparentes, larges de 0,001 de millimètre, et devenant gélatineuses et très-transparentes par l'action de l'acide acétique.

La *graisse* contenue dans les mailles du tissu fibreux est constituée par des vésicules adipeuses ayant de 0,01 à 0,04 et 0,05 de mm. Les parois de la vésicule sont minces, amorphes, et en écrasant celle-ci par la pression, le contenu s'écoule, et il est soluble dans l'éther. Ces vésicules sont exactement arrondies, réfractent fortement la lumière; leurs bords sont foncés, noirâtres; leur centre brillant, couleur d'ambre jaune; quand ces vésicules sont rompues, leur contenu prend la forme de plaques irrégulières ayant le même aspect et la même coloration qu'elles (fig. 6).

Les *petits kystes* sont formés d'une enveloppe bien reconnaissable à un grossissement faible et d'un contenu qui paraît être de nature grasse ou huileuse. Avec un grossissement plus considérable, on reconnaît que cette enveloppe est uniquement constituée par des fibres du tissu cellulaire pressées les unes contre les autres (fig. 5).

Le *contenu* des petits kystes est un liquide qui a tout à fait l'aspect des gouttelettes huileuses; il est peu soluble dans l'eau, il est soluble dans l'éther; il a la forme de globules arrondis, à contours nets, foncés, à centre brillant; il s'étale souvent en plaques comme dans les éléments graisseux représentés fig. 6.

En outre, avec un fort grossissement, on trouve en suspension dans ce liquide des *granulations grisâtres*, très-fines, très-pâles,

ayant 0,001 à 0,002 de mm. Elles sont ou bien lisses, isolées, ou agglomérées, réunies sans ordre, n'ayant pas de figure bien déterminée. Il n'existe ni globules sanguins, ni lamelles, ni noyaux d'épithélium dans ce liquide (fig. 7).

Le 12 novembre. Visite du soir. Journée calme, douleurs très-supportables; pas de mouvement fébrile, écoulement séro-sanguinolent modéré; gonflement peu considérable des parties divisées; les serres fines ne se sont point dérangées.

Le 13. Insomnie pendant la nuit dernière; gonflement et ectropion considérables. On enlève toutes les serres fines; la réunion est parfaite; 80 pulsations, régulières; langue sale. (Huile de ricin, 30 grammes.) Journée assez calme; douleurs vives; gardes-robes abondantes.

Le 14. 84 pulsations; douleurs moins vives pendant la nuit; quelques plaques rouges luisantes sur la joue gauche (érysipèle)?

Le 15. 84 pulsations. Joue rouge par places, menaces d'érysipèle; le gonflement de la paupière supérieure gauche fait craindre qu'il se soit formé du pus et qu'il soit retenu dans l'intérieur de la paupière à cause de la réunion immédiate si parfaitement obtenue. Un peu de suppuration sur deux petits points de la réunion; en pressant sur la tumeur, rien ne s'écoule par ces petits pertuis.

Le 16. Mieux. Les ganglions lymphatiques de la région parotidienne sont légèrement engorgés; les plaques rouges de la joue gauche sont effacées. — Eau de Sedlitz.

Le 17. Le mieux persiste.

Le 18, le gonflement de la paupière n'a pas diminué, mais l'appétit est revenu.

Le 21. On observe une diminution légère dans le volume de la paupière. Depuis cette époque jusqu'à la sortie du malade, cette diminution s'est opérée lentement, la muqueuse palpébrale est revenue à sa place normale sous la face cutanée, et les tissus de la paupière et la procidence ayant disparu, l'ectropion léger a cessé d'avoir lieu. Pendant ce temps, le malade a fait souvent des frictions avec l'onguent napolitain.

Cette observation présente plusieurs points dignes d'intérêt.

1° *Siége du nævus.* On sait que les paupières sont un des endroits où se rencontre souvent l'affection congénitale qui nous occupe. Peu d'auteurs cependant ont parlé avec détails de ces tumeurs vasculaires; Mackenzie en a cité un certain nombre d'exemples et a signalé l'induration considérable qui pouvait succéder à l'opération par le séton dans un *nævus veineux* de la moitié gauche du front, empiétant sur la paupière supérieure (Mackenzie, trad. Laugier et Richelot, p. 125 et 129, obs. 122).

La position de ce *nævus* sur la paupière supérieure, à la face cutanée, et dans sa profondeur, au-dessus du cartilage tarse, occasionnait la procidence, le refoulement en bas de la muqueuse palpébrale, détachée en quelque sorte de son point d'appui normal. On aurait pu croire, par un examen superficiel, qu'il y avait seulement un ectropion, car les cils étaient légèrement déviés en haut, et en outre, le bord libre de la paupière supérieure était un peu relevé en avant; mais, avec une attention suffisante, on reconnaissait que le développement de la tumeur dans la profondeur de la paupière avait causé la procidence de celle-ci, procidence considérable, occasionnant l'ectropion léger qui existait.

2° *Aspect, consistance, diagnostic du nævus.* A l'époque où le malade est entré à l'hôpital, il avait déjà subi une cautérisation «avec de l'eau forte», suivant ses propres expressions, et cette cautérisation n'avait pas été faite par une personne de l'art, mais bien par une vieille femme de son pays. Il y avait eu, sous l'influence de ce traitement, une modification légère, mais incontestable, suffisante pour produire une cicatrice épaisse sur le point cautérisé, et probablement l'oblitération de quelques vaisseaux.

Toutefois il n'était pas difficile, ce me semble, avant l'application du séton, de se former une idée sur la véritable nature de ce *nævus*. La couleur rougeâtre violacée des parties non atteintes par

le caustique, le mode d'accroissement, font plutôt croire à une dilatation des capillaires et des veinules qu'à un *nævus vasculaire artériel.* La tumeur était molle, un peu rénitente, au dire de tous ceux qui l'ont palpée; il n'y avait pas de mouvement d'expansion.

L'application du séton n'a pas donné lieu à un écoulement de sang très-abondant; mais ici rien de caractéristique, le séton obturant le passage par où le liquide se serait écoulé.

L'aspect du sang, pendant la dernière opération, pendant l'ablation laborieuse de la petite tumeur, offre plus d'intérêt pour le diagnostic. Or, comme aide de M. Laugier, nous avons vu manifestement du sang noirâtre s'écouler; il n'y pas eu plusieurs petits jets, et une seule artériole a donné du sang rutilant pendant assez longtemps, en échappant à la compression directe.

D'après les raisons que nous venons d'émettre, ce *nævus* nous paraît donc ne pas avoir été artériel, mais plutôt capillaire, et très-probablement veineux.

3° L'*examen de la pièce* nous a montré un tissu comparable au stroma de l'ovaire, une masse graisseuse, dense, entremêlée de faisceaux de fibres serrées. Déjà, pendant l'opération, nous avions remarqué des gouttelettes graisseuses formant (qu'on nous permette l'expression vulgaire mais exacte) des espèces d'*yeux* sur le sang qui baignait la plaie. En cherchant d'où elles pouvaient provenir, nous avons trouvé au milieu du tissu fibreux des petites vésicules jaunâtres, assez transparentes, bien visibles à l'œil nu, rapprochées les unes des autres, de grandeur variable entre un tête d'épingle et celle du gros plomb de chasse, qui, écrasés, fournissaient un liquide clair et huileux. MM. Verneuil et Broca, qui assistaient à l'opération, ont constaté comme nous ce curieux aspect, et dans l'examen minutieux que nous avons fait tour à tour avec MM. Verneuil et Robin, nous avons acquis la conviction qu'il existait de petits kystes tout à fait indépendants des vaisseaux de la tumeur, kystes ayant une fine enveloppe de fibres cellulaires remplies d'une matière grasse, huileuse, réfractant fortement la lumière, et d'une couleur jaunâtre

quand on la voyait en petites masses. Dans le liquide lui-même, nous avons recherché avec le plus grand soin s'il n'existait point soit des lamelles d'épithélium ou des noyaux d'épithélium nucléaire, ou des globules de sang, ou un élément anatomique quelconque ayant la forme de cellule. Nous n'avons trouvé que des granulations très-pâles, très-petites, nageant dans le liquide huileux, agglomérées entre elles sans ordre, présentant des figures diverses, sans signification précise. M. Ch. Robin nous a dit qu'il avait souvent vu de ces granulations, qui, dans les liquides graisseux ou huileux, ont un aspect très-pâle et présentent des formes variées sans régularité, sans signification précise.

M. Laugier n'ayant jamais observé une tumeur semblable, et ne connaissant nous-même que les modifications résumées dans le passage du *Compendium de chirurgie* où il est question de la transformation des tumeurs érectiles en tissu fibreux, nous avons recueilli avec le plus vif intérêt les renseignements qui nous ont été fournis à ce sujet. M. Rayer nous a indiqué un travail de M. Costilhes, publié dans la *Revue médicale* de 1851 ; M. Verneuil, un article de M. Bickersteth, analysé dans le numéro de septembre 1853 des *Archives générales de médecine*. Dans le compte rendu de l'article publié dans le *Monthly journal*, nous avons trouvé l'indication d'un travail de M. Holmes Coote sur les *nævi* et les transformations kystiques qui peuvent se développer dans des tumeurs formées par des veines (1).

Après avoir étudié les travaux de M. Costilhes, de MM. Holmes Coote et Bickersteth, nous croyons que le premier de ces auteurs indique sous le nom d'*hydatides* la modification dont nous avons parlé, et qu'il n'a pas connu sa véritable nature. Les deux auteurs

---

(1) Nous avons vainement cherché des renseignements sur la modification kystique des *nævi* dans les auteurs français ; nous avons parcouru, sans être plus heureux, le répertoire d'anatomie pathologique de MM. Vogel et Gottlieb Gluge.

anglais ont eu sous les yeux des *nævus proéminents vasculaires*, ou des tumeurs qui leur ont succédé, renfermant des kystes, et jusqu'à un certain point semblables à la nôtre, mais nous ne pouvons encore partager l'opinion exclusive qu'ils émettent sur « l'oblitération des vaisseaux veineux, et sur les kystes résultant de la dilatation partielle des portions non oblitérées. »

Nous trouvons d'ailleurs dans l'article de M. Bickersteth qu'il n'a pu voir la continuité des vaisseaux avec les petits kystes; or, en anatomie, il faut avoir vu pour être certain d'un fait. L'hypothèse de MM. Holmes Coote et Bickersteth est très-séduisante, mais il y a loin d'une démonstration anatomique à une hypothèse ingénieuse. M. Bickersteth dit avoir vu des globules sanguins altérés dans les kystes multiples de la tumeur qu'il a enlevée. Nous n'avons trouvé rien de semblable dans le fait que nous avons observé; nous n'avons pas eu sous les yeux un liquide séreux, mais bien un liquide de nature grasse ou huileuse, tenant en suspension de fines granulations moléculaires grisâtres.

Il est facile de voir par conséquent la différence qui existe entre les observations de MM. Holmes Coote et Bickersteth et la nôtre. Aussi pensons-nous, tout en admettant qu'il y a ressemblance entre elles, qu'il n'y a point identité; c'est ce qui justifie le titre placé en tête de cette dissertation.

Du reste, nous ne nions point la possibilité de la production kystique telle que l'indiquent MM. Holmes Coote et Bickersteth, nous disons seulement qu'elle n'avait pas lieu de cette manière dans le cas soumis à notre observation.

Quant au travail de M. Costilhes, il est remarquable et sera consulté avec fruit; nous transcrivons une observation où il parle d'un *nævus hydatiforme*. En outre, comme le travail de M. Holmes Coote est peu connu en France, malgré le véritable intérêt qui s'y rattache, qu'il n'a été ni analysé ni traduit, et que ce travail donne un résumé de certaines idées récemment émises en Angleterre sur la question qui nous occupe, nous allons, *sans en rien retrancher*, le

citer textuellement. Nous en devons la traduction littérale à notre excellent ami Paul Lorain.

Nous transcrivons, dans le même but, l'article de M. Bickersteth, publié dans le *Monthly journal*, article brièvement analysé, comme nous l'avons déjà dit, dans les *Archives générales de médecine* (septembre 1853).

Observation de tumeur érectile de la racine du nez; pâte de Vienne, sétons multiples, extirpation. (Extrait de la *Revue médicale*, année 1851, pag. 324; — *du Nævus maternus et des tumeurs érectiles*, par le Dr Costilhes.)

Abel Lacomme, parfaitement conformé, porte en naissant, sous le nez, à sa racine, un point rouge moins gros que la tête d'une épingle et sans saillie; ce point prit de l'accroissement et devint le centre d'une tuméfaction à laquelle participait la peau circonvoisine saine. M. le Dr Comin, de Sos, vit l'enfant à onze mois; la tumeur était uniformément saillante, d'un diamètre de 2 centimètres en tout sens, le centre plus rapproché de l'œil droit que de l'œil gauche, de sorte que le sac lacrymal droit se trouvait en rapport à peu près immédiat avec la partie inférieure et droite de la tumeur; celle-ci est sans douleur, molle, dépressible, irréductible, s'accroît si l'enfant crie ou pleure, de manière à faire une saillie considérable; au centre existe une plaque rouge du diamètre d'une grosse lentille; la rougeur ne disparaît pas par la pression; de la circonférence de cette plaque partent quelques filaments qui se dessinent sous la finesse de la peau.

Le développement de la tumeur est si rapide qu'il devient inquiétant. M. Comin applique, le 25 septembre 1842, une rondelle de pâte de Vienne du diamètre de la tumeur, qu'il laisse douze minutes. Un cercle brunâtre très-marqué existe tout autour de la tumeur quand il l'enlève.

Le 26. L'eschare noire commence à se détacher vers la partie inférieure; elle tombe vers le huitième jour, laissant à sa place une

cavité anfractueuse, à fond mamelonné; il ne s'écoule pas une goutte de sang; la tumeur a pris à peine part à l'inflammation; il n'y a eu ni fièvre ni malaise; il se forme une cicatrice sur laquelle se dessinent quelques petits vaisseaux capillaires anastomosés vers le centre et y forment une plaque rouge. Cependant la tuméfaction était moindre, et on put espérer que, par suite de l'inflammation, le tissu érectile se convertirait en tissu fibreux; il n'en fut rien. Vers la fin de l'hiver, elle reprit son volume; c'est alors que l'auteur se décida, après avoir pris l'avis de M. le professeur Velpeau et de M. le Dr Estevenet, de Toulouse, à essayer les sétons multiples.

1843. Le 3 mai, il passe 8 fils doubles, en divers sens, dans la tumeur. Cette application est suivie de chaleur, de douleur, de gonflement; mais elle n'incommode pas autrement l'enfant, qui reprend sa gaieté dès le lendemain. Il fait courir les fils dans la plaie à deux reprises; pas d'inflammation, à peine s'il survient une légère suppuration. Il les enlève le quinzième jour.

La tumeur cependant s'était réduite peut-être d'un cinquième, la base n'en était point aussi largement étendue; on eut recours, en définitive, à l'extirpation, qui fut pratiquée par M. Estevenet.

L'opération fut faite le 19 septembre.

Le chirurgien pratique une première incision, qui, partant de l'angle interne de l'œil droit, à la hauteur du sac lacrymal, circonscrit la limite inférieure de la tumeur; une deuxième incision circonscrit la limite supérieure. Deux autres incisions verticales, semi-lunaires, comprennent les autres parties de la tumeur, que le chirurgien enlève ensuite après une dissection laborieuse. Par sa base, elle n'a contracté aucune espèce d'adhérence; une couche de tissu cellulaire lamelleuse la sépare des os propres du nez : deux ou trois artérioles divisées ont un peu gêné les mouvements de l'opérateur. Le doigt d'un aide a arrêté l'écoulement du sang; on remplit de boulettes de charpie la vaste cavité pour arrêter l'hémorrhagie.

L'opération a duré quarante minutes; après quelques syncopes,

l'enfant, qui n'a cessé de crier et de s'agiter, dort d'un profond sommeil.

La tumeur lavée a le volume d'une noisette aplatie; elle est irrégulière à la surface, de couleur rosée, uniformément molle; on n'y reconnaît pas les points traversés par les fils. Le tissu est formé d'une foule de petits *corpuscules hydatiformes,* faisant corps, communiquant sans doute entre eux; dans quelques points, ces vésicules sont plus considérables; on reconnaît dans d'autres, près de la circonférence, de véritables vaisseaux.

Après trois quarts d'heure de repos, on procède au pansement; il n'y a pas eu d'hémorrhagie, la charpie est seulement imbibée de sang; il s'en écoule encore en nappe de la plaie mise à nu. On la remplit de nouvelles boulettes de charpie, qu'on recouvre d'un plumasseau, de quelques compresses; le tout est maintenu par deux bandelettes de diachylon en croix et un bandage approprié.

Le 20. La nuit a été agitée; les paupières sont gonflées, la droite surtout; l'enfant ne peut pas ouvrir l'œil de ce côté.

Pendant trois jours, l'enfant s'agite, les nuits sont mauvaises.

Le 24. On lève l'appareil; une sérosité purulente s'écoule le long des joues, qu'elle enflamme; la peau sur laquelle reposent les bandelettes est rouge et animée. La plaie est le siége d'une bonne suppuration; on voit déjà poindre les bourgeons charnus; on panse comme la première fois, sauf les bandelettes, qu'on supprime.

Huit jours après l'opération, la cavité est aux trois quarts comblée; pansement avec linge troué et cératé. Dès ce moment, la cicatrisation, favorisée par de légères cautérisations, n'a pas cessé de marcher de la circonférence au centre.

Le 15 novembre. La cicatrisation est parfaitement unie, il reste au centre un point comme une grosse lentille; il n'y a ni tiraillement ni plis vicieux. L'enfant a pris beaucoup d'embonpoint.

Le 20, l'enfant est guéri.

Le 1er janvier 1850. La guérison est radicale, la peau de la cica-

trice est d'un rose blanc qui tranche encore sur les parties voisines quand on y regarde de près ; il faut savoir que cet enfant a subi sur le nez une opération pour qu'on s'en doute.

De cette observation, il résulte les faits suivants, savoir : qu'une seule application de caustique de Vienne n'a pas suffi et ne pouvait suffire pour combattre efficacement le volume et la nature de la tumeur dont il s'agit; que l'influence des sétons multiples a été complétement nulle. L'explication en est facile : l'inflammation pouvait-elle se déclarer là où le tissu était composé de *corpuscules hydatiformes,* là où les vaisseaux étaient peu nombreux ? Et, dans l'espèce, il ne serait pas irrationnel de penser que cette tumeur érectile ne fût compliquée d'*hydatides,* ou du moins ne fût une *tumeur érectile hydatiforme ;* enfin que l'extirpation seule était indiquée dans ce cas : aussi un résultat heureux a-t-il justifié le désir et la pensée du chirurgien.

Sur les nævi materni et les dilatations des vaisseaux de la peau; par Holmes Coote, professeur d'anatomie à l'hôpital Saint-Barthélemy, à Londres.

Ce qui m'engage à offrir un petit nombre d'observations sur la structure intime de ces taches de la peau, connues sous le nom de *nævi materni,* c'est que j'attribue les dissidences considérables de l'opinion sur ce sujet, tant en ce qui concerne les symptômes qui les caractérisent, qu'en ce qui concerne le cours qu'elles prennent finalement, à un défaut d'appréciation soignée du siége immédiat de la maladie dans ses diverses variétés.

Le mot nævus, qui correspond exactement au *mother-spot* ou *mutter-mahl,* est l'expression latine qui indique toute masse congénitale ou tache sur le corps, et s'applique d'abord à deux manières d'être très-différentes de la peau : l'une, altération de la coloration simple, dépendant de l'accumulation des cellules pigmentaires au-dessous de l'épiderme ;

L'autre tache, légèrement rouge, causée par un état variqueux, par une dilation des vaisseaux sanguins cutanés.

Il n'y a que peu de choses à dire de la première ; c'est, comme l'a décrit le Dr Balman, une tache superficielle de couleur *brune fauve* ou *brune noire,* et quelquefois couverte de longs poils, qui la font ressembler, à un léger degré, à la peau du rat ou de la souris, toujours congénitale, et s'étendant seulement en proportion de la croissance du corps, et exigeant rarement l'intervention du chirurgien.

Le grand point pathologique digne d'intérêt qui se rapporte à ce sujet est que, lorsque la mélanose attaque la peau comme lésion primitive, c'est toujours sur une de ces taches de couleur sombre ou de ces masses que l'accumulation morbide du pigment est observée d'abord. La connaissance de ce fait doit nous détourner de les irriter sans nécessité par l'*acupuncture* ou par un caustique.

La seconde ou nævus vasculaire, désignée dans les ouvrages modernes de chirurgie par le mot barbare de *télangiectasie,* consiste en un amas de vaisseaux sanguins, et a son siége soit dans la peau, soit dans le tissu aréolaire sous-cutané, où il a été décrit par Petit sous le nom de *loupe variqueuse.*

Je lis, dans un manuel chirurgical, que l'on doute si c'est toujours une affection congénitale, ou si elle peut se développer plus tard dans la vie. Il n'y a pas de doute sur ce point ; il y a fréquemment des enfants qui naissent avec ces nævi ; mais, dans un très-grand nombre de cas, la maladie ne s'observe pour la première fois que quelques jours ou quelques semaines après la naissance, sous la forme d'une tache d'un rouge vif, peut-être pas plus grande qu'une tête d'épingle, soit *confondue avec la peau*, soit *proéminente ;* plus le nævus cutané est d'une couleur rouge vif, plus son siége est superficiel, plus il ressemble, en grossissant, à une vessie à parois minces, remplie de sang, et entourée de vaisseaux dilatés et tortueux, visibles à travers le tégument transparent et délicat. Par la

pression, qui se fait plus aisément quand le nævus est placé au devant d'un os, le sang peut en être exprimé, et alors la couleur naturelle de la peau est en partie rétablie ; mais bientôt on voit le sang rentrer dans les tubes dilatés et reprendre sa couleur rouge vif. Au bout de quelques temps, il s'élève un peu au-dessus du niveau de la peau, et s'étend plus profondément dans les parties subjacentes. Si les vésicules superficielles se rompent par suite d'un coup ou d'un effort, l'hémorrhagie suivra; mais elle est facilement réprimée par une pression légère, le sang coulant sans force, comme d'un sinus à parois non élastiques. Les mêmes remarques s'appliquent aux nævi de la membrane muqueuse de la paupière et de la bouche ; cependant, dans ces conditions, leur croissance est plus rapide, elles sont plus élevées et s'étendent plus profondément.

Le nævus, sous-cutané qui, quoique situé dans le tissu aréolaire sous-cutané, enveloppe toujours plus ou moins la peau, consiste dans une dilatation de ces vaisseaux, qui viennent des parties les plus profondes, pour se distribuer à la peau. Quand il a pris quelque développement, il ressemble à une tumeur un peu élastique, fréquemment d'un noir bleu sur la partie la plus proéminente : la pression en diminue beaucoup le volume; mais il est rare qu'on puisse en exprimer le sang entièrement, et quand la pression se relâche, le sang le distend lentement jusqu'à sa première condition. Quand il est élevé, il est douloureux sous la pression, comme on peut le reconnaître par les cris de l'enfant et les efforts qu'il fait pour soustraire la partie malade à l'examen du chirurgien, ou encore par l'habitude qu'il a de jamais être couché, en dormant, du côté du mal. Par suite du temps, il peut former par lui-même un kyste du tissu aréolaire condensé, qui, bien que capable de céder à la longue, met une limite à toute distension soudaine. Quoique petits d'abord, et souvent incertains quant à leur période d'activité, les nævi ne perdent jamais leur disposition à s'accroître. Un des exemples les plus frappants de leur croissance rapide est celui dont j'ai été témoin chez un enfant qui n'avait que cinq semaines, sur le

sternum et sur le thorax duquel il y avait un large nævus sous cutané, enveloppant la peau et mesurant 2 pouces de large, et 2 pouces et demi de long. La définition des nævi, donnée par Lassus, et citée par S. Cooper, est exacte et correcte, en ce sens que « c'est une mauvaise formation organique de la peau, dont la texture naturelle n'existe pas, mais seulement un plexus de vaisseaux s'y substitue, sans être doué de la sensibilité naturelle de la peau même. » Mais l'induction tirée de cette définition, que « ils restent généralement stationnaires, durant la vie, et peuvent être regardés plutôt comme une difficulté que comme une maladie, » est extrêmement incorrecte, et ne peut s'expliquer que par la supposition que la dernière phrase se rapporte aux taches pigmentaires. Il y a à peine exception à la règle « qu'un véritable nævus vasculaire, une fois formé, croîtra avec différents degrés de rapidité, et à des intervalles irréguliers, autant que nous pouvons le savoir, indéfiniment. » Il paraît agir comme un mal contagieux qui se répand dans les vaisseaux de son voisinage immédiat; conséquemment, plus sa circonférence est grande, plus son développement est prompt, toutes choses égales d'ailleurs, et plus les vaisseaux sains en apparence, prennent au loin une tendance à contracter la même action morbide. Cooper observe que les nævi, qui nous sont familiers comme gonflements vasculaires cutanés ou subcutanés, se présentent ordinairement dans les parties du corps où la circulation est la plus active, nommément la peau de la face et de la tête; la poitrine ou les extrémités supérieures « sont, ou de la même nature que la maladie bien connue sous le nom d'anévrysme par anastomose, ou ont avec elle une ressemblance considérable. » Maintenant, sous le nom d'anévrysme par anastomose, M. John Bell décrivait « une espèce d'anévrysme ressemblant à quelques-unes de ces tumeurs sanguines qui apparaissent chez les enfants nouveau-nés, maladie provenant originairement de quelque cause accidentelle, marquée par un battement *perpétuel* croissant lentement, mais irrésistiblement, et plutôt irritée que réprimée par la compression. Combien y en a-t-il

qui aient eu l'occasion de voir, sur de jeunes enfants malades de cet hôpital, des nævi pulsatiles liés à des ramifications des artères. Je ne puis m'en rappeler un cas, et par conséquent je me trouve bien embarrassé d'apprécier l'assertion de feu Liston, que « quelques-uns des grands nævi chez les enfants ont des pulsations synchroniques avec l'action du cœur. » Cependant une tumeur pulsative se rencontre, comme l'a remarqué M. John Bell, dans les adultes, et dans ces situations où la circulation est la plus active, telles que les téguments de la tête ou de la face, et plus particulièrement la lèvre.

Comme les anévrysmes par anastomose sont très-peu communs, je vais, en peu de mots, exposer les détails d'un cas que j'ai eu l'occasion de voir et d'examiner il y a trois ans. Un monsieur, de quarante ans, consulta M. Lawrence, pour une tumeur pulsative qui occupait la moitié droite de la lèvre inférieure; il déclara qu'elle était congénitale, et s'était accrue lentement jusques-là. Quelque temps auparavant, l'artère faciale droite avait été liée par un autre chirurgien, et pendant l'opération, une hémorrhagie eut lieu par un vaisseau du côté de la tumeur. Il ne s'ensuivit pas de diminution sensible dans le gonflement, résultat qui ne surprendra pas un praticien accoutumé à voir dans un sujet injecté la libre anastomose des artères coronaires des côtés droit et gauche de la face. M. Lawrence extirpa toute la masse pulsative avec le couteau, le 11 janvier 1847; il ne s'ensuivit pas beaucoup plus d'hémorrhagie qu'après l'extirpation d'un cancer de la lèvre. Les bouts des artères coronaires et d'un plus petit vaisseau furent liés, et le malade guérit sans symptôme défavorable. M. Lawrence eut la bonté de me donner la tumeur à examiner, et je l'injectai de mercure. Elle se composait d'artères dans l'état naturel, du diamètre d'une grande épingle, dilatées à peu près à un pouce de leur cours en grands sinus ou canaux, dont la cavité égalait celle de l'artère radiale dans les adultes; elles communiquaient librement l'une avec l'autre, et elles étaient logées dans la structure naturelle de la lèvre, à laquelle

elles étaient attachées par un tissu aréolaire lâche. Sur la surface divisée, il y avait les orifices coupés de huit artères, dont quelques-unes d'une taille considérable. Les parois de ces artères dilatées étaient minces, mais je ne pus rien y découvrir de remarquable par l'examen microscopique. Voilà donc un exemple d'anévrysme par anastomose; c'est un gonflement pulsatif en connexion avec un petit nombre d'artères d'un volume considérable. Il est évident qu'il y a là une grande différence entre ce mal et le nævus des enfants en bas âge, comme il se montre d'ordinaire, qui consiste dans une tache rouge vasculaire sans pulsation, située dans la tumeur ou au-dessous, et composée de dilatation des capillaires de la peau.

L'*anévrysme par anastomose* consiste donc dans une dilatation de plusieurs artères en une certaine partie de leur cours.

Le *nævus maternus* est composé d'un amas de capillaires.

Les deux maladies sont essentiellement distinctes, et demandent des modes de traitement différents.

Il reste une troisième variété de tumeur vasculaire, dont il y a eu quelques bons exemples récemment dans l'hôpital. Le premier cas de ce genre qui tomba sous mon observatian était dans l'année 1845.

Un jeune homme de vingt ans, délicat, un *undergraduate* d'Oxford, consulta M. Lawrence pour une tumeur vasculaire, oblongue, sans pulsation, couleur bleue, de quatre ans d'existence, située sur l'abdomen, au niveau des côtes inférieures du côté droit; elle était ferme, ayant été fréquemment cautérisée. Le sang, quand on le faisait sortir par la pression, ne revenait plus immédiatement. Le malade attribuait la maladie au frottement des bretelles (*braces*); ce qu'il y a de sûr, c'est que son attention fut d'abord attirée sur la partie par l'irritation qu'il éprouvait en marchant. Toute la masse renfermant quelque tégument malade fut extirpé par le couteau (*knife*); on ne lia qu'une petite artère cutanée, mais le saignement ne fut pas considérable. La tumeur, à l'examen, fut reconnue consister en un certain nombre de vaisseaux tortueux et dilatés, que

je conclus être des veines, d'après la ténuité de leurs parois, d'après l'état affaissé des extrémités coupées, qui étaient saines, le manque de pulsations pendant la vie, et l'apparence variqueuse de la partie. Il contenait un fluide mince, aqueux, d'un rouge jaunâtre, qui, au microscope, fut vu contenir des globules sanguins en petite quantité, altérés dans leur forme et ébréchés à leurs bords, des granulations, probablement le reste de disques décomposés, de l'épithélium et de la matière grasse.

La blessure guérit sans mauvais symptôme, et le gentleman quitta la ville au bout de quinze jours.

Maintenant, dans une tumeur vasculaire récemment enlevée à l'hôpital par M. Lawrence, qui ressemblait tout à fait dans ses caractères généraux au gonflement vasculaire que je viens de décrire, j'observai avec intérêt plusieurs des concrétions dures, connues sous le nom de *phlébolithes*. Les phlébolithes ou pierres de veines sont bornées au système veineux, et leur présence dans une telle tumeur peut être regardée comme un signe très-concluant quant au caractère des vaisseaux affectés. C'est l'opinion des meilleurs pathologistes, que les pierres des veines se forment en conséquence d'un progrès (ou marche) subinflammatoire limité, qui détermine une coagulation du sang en couches distinctes.

Les *coagula*, pour la plupart de forme sphérique, restent un certain temps sujets à un échange d'action et de réaction avec le passage du sang veineux, et on y voit déposé du phosphate de chaux et de magnésie, jusqu'à ce que tout le caillot soit transformé en une masse terreuse. Ils se forment donc généralement non pas à l'extérieur, mais à l'intérieur de la veine. Je crois que le même phénomène n'a jamais été observé dans le système artériel.

On a remarqué, au sujet de ces tumeurs veineuses, que bien qu'elles aient une tendance, en commun avec les autres dégénérations similaires qui affectent le système vasculaire, à un accroissement indéfini, elles manifestent une disposition occasionnelle à s'envelopper d'une capsule aux dépens du tissu aréolaire dont elles sont

entourées; leur croissance ultérieure devient alors limitée, et elles peuvent rester stationnaires pendant des années; mais nous n'avons pas de fondements légitimes de conjecturer à l'avance, en aucune circonstance, une action spontanée aboutissant à une guérison permanente.

En connexion avec ces gonflements sanguins qui affectent le tégument et la structure aréolaire subjacente, je peux mentionner une dégénération morbide des veines des muscles; j'en ai vu un exemple, il y a peu de jours, dans l'amphithéâtre de dissection attaché à cette école. Une gande portion du muscle *vastus externus*, sous le large tendon, du *gluteus maximus,* était convertie en une masse irrégulière légèrement noir-bleu, les fibres musculaires, pâles et altérées, étant séparées et poussées de côté par des veines tortueuses et dilatées. Dans la masse, qui mesurait environ 4 pouces de long sur 2 et demi de large, il n'y avait pas accroissement, soit en nombre, soit en étendue, des ramifications artérielles, mais les petites veines non capillaires s'étaient agrandies jusqu'à cinq ou six fois leur diamètre naturel. Les tuniques-parois (*coats*) étaient minces, les tissus dans lesquels elles couraient lâches et sains. Il ne faut pas croire qu'en rapportant un cas de veines variqueuses dans le muscle, je m'écarte du sujet : l'affinité entre les dilatations des artères et des veines, quelle que puisse être leur taille et la condition des capillaires constituant un nævus ordinaire, est considérable. Pour éclaircir mieux encore ces points, je puis mentionner un cas que j'ai vu il y a quelques années, dont les détails sont fermement imprimés dans ma mémoire. Une petite fille, la fille d'un médecin, avait un gonflement mou congénital, avec le bord indéfini, la taille d'une demi-noix, sur le muscle deltoïde droit; comme il croissait en volume, il fut examiné par plusieurs chirurgiens, qui conclurent, d'après sa situation, sa mollesse, son manque de douleur, et d'autres symptômes, que c'était une tumeur graisseuse. Son excision étant alors jugée utile, on pratiqua une incision dans le tégument de l'épaule, dans la croyance qu'on verrait apparaître un mor-

ceau de graisse molle entourée d'une capsule lâche, indépendante (*loose*); mais l'incision descendit jusqu'aux fibres du muscle, sans découvrir rien de morbide, et il devint évident que la masse, quelle que fût sa nature, était située profondément sous le muscle deltoïde, dans le voisinage de la jointure de l'épaule A présent, j'ai à peine besoin de remarquer que, en règle générale, plus une tumeur est située profondément, plus le caractère en est défavorable, et l'idée se présente immédiatement que, dans l'exemple présent, cela pouvait être une excroissance médullaire qui envelopperait la perte de toute l'extrémité supérieure. Le muscle deltoïde fut partagé longitudinalement, quand on découvrit une masse vasculaire gisant dans sa substance; le saignement ne fut pas considérable, et fut pour la plus grande partie veineux; la structure morbide fut promptement excisée. Ce cas est une terminaison très-heureuse, et je sais que la malade, maintenant en pleine croissance, n'a plus à peine qu'une petite cicatrice qui rappelle l'accident.

Si nous groupons ensemble les différentes tumeurs vasculaires auxquelles il a été fait ici allusion, et qui renferment, autant que je puis le croire, toutes les variétés qui affectent la peau et les parties molles subjacentes, nous pourrions les ranger dans l'ordre suivant :

1° Anévrysme par anastomose qui a des battements synchroniques avec le battement du cœur : véritable anévrysme des petites artères, enveloppant toutes leurs tuniques-parois (*coats*) et leur circonférence entière.

2° *Nævus* affectant les capillaires soit de la peau (cutané) ou du tissu aréolaire (subcutané), *nævus* ordinaire des nouveau-nés qui n'a pas de pulsations.

3° Gonflement veineux qui également n'a pas de pulsation, et que l'on a observé dans le tissu aréolaire subjacent et dans le muscle.

Je regrette qu'il ne soit pas en mon pouvoir de décrire, d'après l'examen microscopique, la condition des parois des vaisseaux dila-

tés. Il serait d'un haut intérêt de s'assurer s'il y a eu quelque changement dans la *tunique* élastique des vaisseaux, qui expliquerait la raison de ce qu'ils cèdent à la pression du courant du sang. Toutefois cela se fait de manière que les moyens employés pour la guérison sont capables de détruire les parties malades *in situ*. Il arrive rarement qu'un chirurgien entreprenne volontiers d'exciser avec le couteau, sur les petits enfants, qui tous supportent difficilement la perte du sang, une tumeur entièrement composée de vaisseaux. La seule division de la peau est suivie d'un flux de sang, suffisamment profus pour blanchir l'enfant, et la marche ultérieure de l'opération devient obscure et pénible. Même dans ces cas où l'extirpation devient nécessaire à une période plus avancée de la vie, les tissus ont été le plus souvent confondus, durcis, changés de ce qu'ils étaient d'abord, par l'application préalable de la ligature ou des caustiques. Dans le cas des tumeurs veineuses, j'ai observé que les vaisseaux tortueux et dilatés finissent par devenir adhérents les uns aux autres, et que des portions de tubes, contenant du sang, sont interceptées et isolées par ces adhérences. Le sang, n'étant plus dans le courant de la circulation, subit un changement; les disques sanguins deviennent ébréchés à leur bord, puis se résolvent en granules qui, finissant par se séparer, flottent librement dans un fluide séreux, plus délié que le sérum du sang, par suite d'une sécrétion d'eau des parois des kystes dans lesquels ces portions isolées des veines sont converties. Les parois des kystes qui retiennent peu ou point trace de leurs caractère normaux deviennent amincies et absorbées là où elles deviennent adhérentes, de sorte que des communications sont établies entre les kystes adjacents ; et quand on coupe une tumeur ainsi formée, elle ressemble à une tumeur kystique ordinaire, les kystes contenant un fluide qui, bien qu'originellement du sang, a perdu sa couleur rouge par la désintégration des disques sanguins, et est devenu plus délié par l'influence de la sécrétion de la paroi kystique. Il serait évidemment impossible de faire

sortir d'une telle tumeur, pendant sa conversion avec les tissus environnants, la totalité ou même une grande partie du fluide contenu dans ses cellules. On ne pourrait qu'expulser le sang de ces vaisseaux qui étaient continus avec les veines saines environnantes. Il est donc possible qu'on pût entretenir quelque doute quant à la nature d'un tel gonflement, à la fois d'après les caractères qu'il présentait quand il était *in situ*, et d'après les apparences découvertes à l'examen après l'excision.

J'ai à dessein évité d'entrer dans la question du traitement; elle me conduirait bien au delà des limites propres à la présente communication (*Medical gazett*, 1852, t. 10, p. 412.)

Observations puisées dans la pratique chirurgicale de C.-R. Bickersteth, esq., chirurgien à Liverpool.

GRAND NÆVUS SOUS-CUTANÉ *observé dans le moment où il subissait une transformation particulière.*

M. E. C., petite fille d'une bonne santé, âgée de dix-huit mois, me fut apportée au commencement d'avril dernier; elle présentait, sur le dos, à la partie supérieure de l'épaule gauche, une tumeur offrant des caractères particuliers : elle était d'une forme ovale, aplatie, à peu près de la grosseur d'*un petit poing;* elle avait, à son sommet, une tache rouge, de la grosseur d'un shelling, ayant l'apparence d'un simple *nævus* sous-cutané. La tumeur était du reste ferme, légèrement lobulée, et donnait la sensation d'une tumeur graisseuse, indurée, sous l'influence d'une légère action inflammatoire; une pression continue n'eut pas pour effet de diminuer le moins du monde son volume; elle était bien limitée et franchement mobile à sa base; on n'y pouvait sentir aucune pulsation. En la regardant de près, on voyait sur toute sa surface une teinte générale un peu bleuâtre, légèrement bigarrée; la peau y était adhérente, mais on pouvait cependant la froncer dans la plus grande partie de

son étendue. Le père et la mère m'apprirent que la tache brillante avait été remarquée, pour la première fois, peu de jours après la naissance de l'enfant, et offrait alors à peu près les mêmes dimensions que présentement, mais sans être accompagnée d'aucun gonflement sous-cutané. Ce ne fut que peu de mois après qu'on découvrit, immédiatement au-dessous, un léger épaississement qui depuis alla toujours croissant, et dans les derniers temps plus rapidement que dans les commencements. Ils désiraient que l'on fît disparaître la tumeur; et, comme elle avait déjà pris un grand développement pour un si jeune enfant, je pressai l'opération sans retard. Je croyais que la tumeur était une excroissance graisseuse, et mon intention était de l'exciser. Mais le petit nævus superficiel, et la tache bleuâtre qui était à la surface, me rendirent plus circonspect sur mon diagnostic que je ne l'aurais été sans cela. Craignant de la trouver plus vasculaire que je ne le supposais, j'accédai volontiers à la proposition de mon ami M. Haks, qui, par mesure de précaution, trouvait prudent de mettre des ligatures à la base de la tumeur, avant de commencer l'opération de l'ablation.

Le 6 avril. L'enfant étant pleinement sous l'influence du chloroforme, la base de la tumeur fut transfixée, dans son grand et dans son petit diamètre, par des aiguilles armées d'un double fil de chanvre très-fort. Quand ils eurent traversé de part en part, on les coupa et on les laissa prêts à être noués si une hémorrhagie venait à se produire, de telle façon qu'on ne pût s'en rendre maître. Une incision cruciale fut faite alors sur la surface de la tumeur, de manière à atteindre les points opposés de sortie des fils, et l'on eut soin que ces incisions ne portassent pas sur la partie malade de la peau. Les quatre lambeaux ainsi formés furent écartés et disséqués jusqu'aux muscles sous-jacents. Des adhérences solides rendirent cette partie de l'opération plus sensible qu'il n'eût été à désirer; et, malgré tout le soin que l'on prenait pour ne pas entamer la partie malade, une hémorrhagie en nappe eut lieu : de gros vaisseaux versèrent du sang à chaque coup de bistouri; l'enfant devint blême et

presque sans pouls pendant qu'on relevait le bandeau ; les ligatures furent nouées et serrées aussi fortement que possible ; l'écoulement sanguin cessa immédiatement, et la tumeur se montra complétement étranglée ; une incision à la partie supérieure de l'excroissance en montra la structure ; elle consistait en vaisseaux sanguins de grandes dimensions développés dans l'épaisseur d'un tissu fibro-cellulaire qui entourait et reliait le tissu vasculaire ; on en coupa une portion pour en faire un examen plus détaillé, et la plaie fut pansée avec de la charpie et un tissu de gutta-percha. Au bout de cinq jours, la tumeur était séparée, et les lambeaux étant réunis par des bandelettes agglutinatives, la cicatrisation avançait rapidement, lorsque, sous l'influence d'une exposition très-inopportune à une température froide et humide, un frisson se montra et fut suivi de fièvre avec symptômes de congestion pulmonaire, et l'enfant mourut épuisé douze jours après. L'examen de la petite pièce, qui fut excisée, devenait très-intéressant et très-important ; il montra un changement pathologique très-remarquable dans la structure du nævus, changement auquel il paraîtrait que le nævus est sujet quelquefois : je veux parler du développement de kystes formés par suite d'une oblitération partielle des capillaires dilatés. En faisant des sections dans différentes directions, et aussi par la dissection, on observa plusieurs cavités complètes contenant du sang fluide plus ou moins décoloré ; le plus grand nombre étaient un peu plus gros qu'une graine de chènevis ; mais il y en avait du volume d'un gros pois, et, dans ceux-ci, le contenu semblait plutôt être de la sérosité colorée que du sang. Ces cavités étaient parfaitement rondes et formées d'une petite paroi kystique très-mince, tapissée par une membrane séreuse lisse et brillante. Les vaisseaux dilatés, qui formaient de beaucoup la plus grande partie de la tumeur, admettaient en général un stylet ordinaire, et quelques-uns mêmes étaient plus grands ; leurs parois étaient minces et s'affaissaient quand on les coupait en travers. Il fut impossible de s'assurer, par la dissection, d'une connexion positive entre ce réseau vasculaire et les kystes ;

mais je ne pense pas qu'on puisse douter qu'il en fût réellement ainsi. La structure fibro-cellulaire, qui donnait de la fermeté et de la consistance à la tumeur, paraissait être le résultat d'une sécrétion plastique provoquée autour d'un nævus sous-cutané, d'abord simple, par suite d'une phlegmasie chronique de cette partie. L'exsudation continue, et l'organisation de la matière plastique avait limité l'extension du mal originel, empêché la dilatation ultérieure des vaisseaux, et enfin, en se déposant par degrés sur leurs parois, aurait contracté leur cavité, ou en aurait causé tout à fait l'oblitération...

C'est par ce moyen que s'effectue quelquefois la cure spontanée du nævus. Il reste pendant un temps, à la suite, un léger épaississement qui bientôt disparaît. Le tissu cellulaire condensé, qui s'était produit, a accompli son but, et dès lors n'est plus utile...

Mais supposez la cure imparfaite, et qu'au lieu d'une oblitération complète des sinus et des vaisseaux dilatés, il reste des portions limitées qui ne sont pas affectées, et qui sont graduellement fermées au courant de la circulation ; alors elles ne sont plus capables de transmettre leur contenu, et forment des cavités closes contenant du sang à l'état passif. L'absorption et la disparition de la matière colorante s'effectuent lentement ; la sécrétion des parois internes s'établit, et une dilatation consécutive des kystes nouvellement formés complète la métamorphose. Une altération analogue de structure a été récemment décrite par M. Holms Coote, comme prenant place dans des tumeurs veineuses (*Gaz. méd.*, t. 10, p. 412), affections très-distinctes du *nævus maternus*.

La manière dont s'accomplit cette transformation paraît être la même dans les deux cas, toute la différence existant seulement dans la nature du mal; et l'on peut expliquer de la même manière, je crois, quelques tumeurs kystiques particulières sous-cutanées et fibro-cellulaires qui occupent un point où siégeait précédemment un nævus. Des excroissances de cette nature ne sont pas très-rares; j'en ai opéré deux dans les huit derniers mois. Dans les

deux cas, j'avais cru que c'étaient des tumeurs graisseuses, et je ne reconnus mon erreur qu'à la dissection, lorsque, pénétrant avec soin l'histoire de leur formation, je trouvai que, dans la première enfance, des *nævi materni* avaient occupé la même place. Dans un de ces cas, chez une jeune fille de dix-huit ans, sur laquelle j'opérai au mois de décembre dernier, la tumeur était située sur le muscle deltoïde; elle glissait franchement sur le muscle, mais ne pouvait être séparée de la peau qu'on sentait indurée et épaisse à sa surface; elle ne paraissait pas du reste plus vasculaire que d'habitude. La tumeur existait depuis la naissance, mais, dans les dernières années, elle avait pris des proportions considérables et avait donné lieu à des douleurs lancinantes s'étendant jusqu'au bras. La marque du nævus avait disparu dès la première enfance. L'excision fut accompagnée d'une très-légère effusion de sang, mais l'opération fut rendue pénible, parce que la tumeur n'avait pas d'enveloppe directe; de sorte qu'il fallut couper largement dans plusieurs directions, pour en opérer l'extirpation complète. Elle était de forme circulaire, de 2 pouces (anglais) de diamètre, d'environ 3 quarts de pouce d'épaisseur, et composée d'un amas de kystes délicats, unis ensemble par un tissu souple fibro-cellulaire. Il y en avait d'aussi grands que des fèves rustiques (féverolles), tandis que d'autres n'atteignaient pas plus de la moitié de ce volume. Ils contenaient un liquide transparent et clair. Dans quelques points, deux ou plusieurs kystes contigus communiquaient ensemble, la pression semblant avoir causé l'absorption des parties adjacentes. On y observait aussi quelques parties graisseuses, dans le tissu unissant fibro-cellulaire.

Dans l'autre cas, il s'agissait d'un gentleman d'à peu près trente ans. Chez lui, la tumeur, plus petite et plus proéminente, était située à droite du sternum, et, selon le dire du malade, devenait de plus en plus grosse. La peau, au centre, était très-vasculaire, mince, mais non pas assez pour qu'on pût appliquer ici

le mot de *nævus*. L'histoire de sa formation et ses apparences à la dissection étaient exactement analogues à ce qui avait été observé dans le premier cas.

Ces sortes de tumeurs diffèrent grandement des excroissances ordinaires fibro-kystiques ; elles ne possèdent pas la même enveloppe distincte, mais semblent plutôt continues avec le tissu cellulaire sous-cutané. Les kystes sont plus délicats, leurs parois plus minces, leur forme plus régulière; le tissu cellulaire unissant, au lieu d'avoir cette fraîcheur et cette vitalité qui sont caractéristiques d'une production nouvelle, ressemble plutôt à des adhérences mal développées, résultant de l'organisation de la lymphe accidentellement épanchée. On observa que, dans chacun de ces cas, la tumeur était dite s'être accrue jusqu'au moment de l'opération ; mais, si l'explication de leur origine est telle que je l'ai établie, il est difficile de concevoir comment, la transformation une fois accompiele, un accroissement actuel a pu avoir lieu, *si ce n'est* par la dilatation des kystes existants. Il ne pourrait pas s'en former de nouveaux ; car les kystes primitifs, étant eux-mêmes de formation accidentelle, n'auraient pas le pouvoir de multiplier à la façon des véritables tumeurs kysteuses (*Monthly journal*, juin 1853).

CHAPITRE III.

DIAGNOSTIC ET TRAITEMENT DES DIVERS NÆVI.

I. Le diagnostic des divers *nævi* avec les autres colorations morbides de la peau et des muqueuses ou les petites tumeurs siégeant dans ces membranes n'est point difficile. Il est même le plus souvent impossible de commettre une erreur à cet égard ; en outre,

le diagnostic des divers *nævi* entre eux étant déjà fait après tout ce que j'ai dit plus haut, je n'y insisterai point.

Le *nævus non hypertrophique, non vasculaire* ou *pigmentaire,* ne pourrait être confondu qu'avec certaines taches accidentelles noirâtres, persistantes, produites par le tatouage en noir, ou bien avec des taches non persistantes résultant de l'application du nitrate d'argent sur la peau. Les premières sont rarement limitées à des points, et, pour l'ordinaire, les sujets tatoués le sont sur une partie assez étendue du corps ; les figures et les lettres dont ils sont marqués sont bien apparentes et bien dessinées. On pourrait trouver encore des grains de poudre à feu reçus à bout portant, ayant pénétré sous l'épiderme, et formant des taches ayant l'aspect des *spili;* mais ces taches sont accidentelles comme toutes les précédentes, et la cause productrice met facilement sur la voie du diagnostic. Jamais elles ne se recouvrent de poils ; elles ont, en outre, une teinte noire qu'on trouve seulement dans le *nævus niger* le plus foncé. Elles sont bien plus nettement limitées que la plupart des *nævi.*

Le *lentigo* est caractérisé par des taches jaunâtres congénitales ou accidentelles, qui ressemblent au *nævus luteus;* mais ces taches sont ordinairement fort nombreuses, et souvent elles sont réunies entre elles. Elles ne font pas éprouver de démangeaisons, elles ne se recouvrent pas de poils. Quand elles sont rares, qu'elles ne pâlissent pas et ne diminuent point avec l'âge, qu'elles sont, en outre, congénitales, leur coloration seule peut les distinguer de certains *nævi.*

Les *éphélides* sont trop étendues, d'une couleur jaune trop safranée, pour être confondues avec des *nævi pigmentaires;* elles s'accompagnent de démangeaisons, tandis qu'ils sont tout à fait indolents.

Certains cas de *nigritie partielle,* de *melasma,* pourraient encore être confondus avec des *nævi pigmentaires étendus;* mais, dans les premiers, la teinte noire est ordinairement très-étendue, très-considérable, et, dans le *melasma,* il y a une desquamation arrivant

dans les premières périodes de la maladie et qu'on n'observe pas dans le *nævus*.

La production de poils surnuméraires accidentels, qui a lieu parfois sur différentes parties du corps, ne pourra faire croire à un *nævus* qu'avec la coexistence d'une tache noire ou noirâtre pigmentaire située au point d'où émergent les poils. Sans changement de couleur à la peau, sans production anormale de pigment, point de *nævus*. Il ne s'agit point de ce dernier dans l'observation si remarquable de M. Léon Dufour, qui a vu de longs poils, semblables à des cheveux, situés à la partie inférieure du dos, sur un jeune homme, car il est dit que la peau conservait sa couleur naturelle. La même remarque est applicable aux poils qui surviennent sur des parties qui ont été recouvertes de vésicatoires, ainsi que M. Rayer en a rapporté des exemples (loc. cit., t. 3, p. 724), ou bien sur la face, comme l'indique Bichat, pour un homme qui avait le visage couvert de poils analogues à ceux d'un sanglier. Bichat remarque à ce sujet que tous les contes répandus dans le vulgaire sur les hommes à tête de sanglier, d'ours, etc., étaient relatifs à la présence accidentelle de poils très-nombreux sur le visage.

La production de poils sur une tumeur sans changement de couleur à la peau ne doit pas toujours faire croire à un *nævus pigmentaire* ou *vasculaire;* ces tumeurs peuvent être de nature variée. Il s'agissait d'un *nævus lipomatodes* dans le cas très-remarquable que nous avons rapporté d'après P.-F. von Walter (*Uber die angeboren Fetthautgeschwülste*, etc., in-folio; 1814).

Le *nævus* hypertrophique non vasculaire peut quelquefois ressembler aux verrues; cependant, en y regardant de près, l'erreur sera difficilement commise. Les verrues résultent d'une hypertrophie des papilles et ne se recouvrent jamais de poils; elles ont des crevasses légères à leur sommet, un aspect fendillé, des vaisseaux, etc.

Quant au *nævus* vasculaire non proéminent, quelque arrondi ou

petit qu'il puisse être, il n'aura qu'une ressemblance éloignée avec le *purpura hœmorrhagicum*, survenu d'ailleurs accidentellement. Il pâlira sous le doigt ou disparaîtra; le second restera tel quel et sera d'un rouge violet foncé. Les taches accidentelles de la peau, qui surviennent dans les fièvres éruptives, les syphilides, n'ont qu'une ressemblance éloignée avec le *nævus;* il est impossible de les confondre.

Le *nævus lipomatodes* présente le même diagnostic que les tumeurs graisseuses ou les lipomes.

Les *végétations vasculaires* de la peau, décrites par M. Rayer, ont plus de ressemblance avec le *nævus saillant;* si on les confondait, leur traitement étant à peu près le même, l'erreur ne serait point préjudiciable au malade.

Enfin les *nævi vasculaires proéminents* ont un diagnostic facile; ni le cancer cutané, la tumeur épithéliale, un cholestéatome ou une tanne, ni un petit abcès, ne pourraient en imposer si on tient compte de l'apparition congénitale, ou dans les premiers jours de la vie, de la coloration, de la marche du *nævus*, etc.

II. Traitement. — 1° Les *spili* n'occasionnant aucune difformité, ne faisant éprouver aucune douleur, on ne réclame presque jamais pour eux les secours de l'art. Cependant, si des poils trop longs ou trop roides, faisant brosse, se trouvaient sur ces taches placées au visage, on pourrait les enlever au moyen d'une pince ordinaire, et mieux de la pince épilatoire employée dans le *trichiasis*.

Il est rare que les spili soient très-désagréables à la vue; on connaît même le nom que leur donnent les gens du monde, dans quelques parties de la France (grains de beauté), quand ils sont d'une teinte foncée, et qu'ils font ressortir la blancheur du tégument. Je ne sais si on a jamais employé pour les faire disparaître le tatouage avec le blanc de plomb, conseillé par Vauli; dans tous les cas, si le *nævus pigmentaire* devait être enlevé, on aurait le choix entre le caustique, la pâte de Vienne ou le bistouri, avec lequel on circons-

crirait la tache ; mais la cicatrice qui résulterait de l'ablation d'un *nævus* serait presqu'aussi désagréable que la tache noire elle-même. L'inoculation du fluide vaccinal pourrait être employée comme nous le dirons plus loin.

On a pu voir (travail de M. Holmes Coote, p. 49 de cette thèse) les idées émises en Angleterre sur le cancer mélanique, débutant par les *nævi*. En examinant la tumeur, on n'aurait rien à craindre ; mais il serait inutile de la tatouer ou de pratiquer l'accupuncture sans nécessité absolue. M. Cazenave avait cité antérieurement quelques faits analogues (Dictionnaire en 30 volumes, t. 19, p. 353).

2° Le *nævus hypertrophique* non ou peu vasculaire, peut être enlevé d'un coup de ciseaux quand il est pédiculé ou circonscrit avec le bistouri ; on peut ensuite cautériser le pédicule avec le nitrate d'argent. Il faut pratiquer l'ablation du *nævus lipomatodes*. On réussit très-difficilement à enflammer et à faire suppurer un lipome.

3° Le point le plus intéressant du traitement du *nævus* est certainement celui du *nævus vasculaire*. La *tache vineuse*, le *nævus* non ou légèrement proéminent, peuvent être combattus par un vésicatoire qu'on fera suppurer ; le topique aura pour effet de produire un travail d'inflammation dans toute la trame vasculaire, et il faudra surveiller la formation de la cicatrice qui lui succédera. D'après les renseignements que M. Depaul a eu la bonté de nous donner, on doit attendre le développement, la saillie d'un *nævus*, avant d'agir, et M. Depaul emploie de préférence la pâte de Vienne contre le *nævus* saillant ayant fait des progrès bien marqués depuis son apparition.

La vaccination, qui a été mise en usage en Angleterre d'abord par Hogdson, Earle, Cumming, etc., sur les tumeurs érectiles, et que M. Rayer a, l'un des premiers, essayée en France, peut être très-utile, quoiqu'on en ait dit, surtout dans le cas actuel. Nous pensons même que ce moyen serait excellent sous un double rapport ; il enflammerait un *nævus superficiel* aussi bien, sinon mieux, qu'une application caustique, et en outre il préserverait en même temps

contre la variole. On a reproché au virus vaccin de ne produire qu'une réaction superficielle, et de ne pouvoir être employé chez les personnes déjà vaccinées. Ces reproches sont fondés, ce dernier surtout; mais, chez les enfants, nous le répétons, le moyen est très-bon, et on devrait, avant de vacciner au bras, inoculer le fluide vaccinal sur un *nævus*, toujours d'un petit volume à cette époque de la vie.

Les frictions avec un liniment stibié sont plus désagréables que l'inoculation vaccinale, elles ne produiraient pas une réaction inflammatoire bien profonde. Nous ne dirons rien de l'inoculation de la *pourriture d'hôpital.*

Le tatouage avec le blanc de céruse et le vermillon, employé par Vauli, agit par les piqûres qu'il nécessite et l'inflammation consécutive, et en outre en masquant la coloration d'un rouge vineux superficielle.

4° Pour les *nævi saillants artériels* et *veineux*, on a essayé une foule de procédés opératoires et de moyens palliatifs. Il faut remarquer toutefois qu'après la *compression*, qui ne peut réussir qu'à la condition d'être très-longtemps continuée exactement; et qu'on a voulu produire récemment par des applications de collodion (Brainard et Engelmann), après l'*application de liquides astringents* ou de compresses imbibées de teinture d'iode (Buttel); après la *ligature* du tronc ou des branches artérielles toujours dangereuse, souvent inefficace, ces procédés sont employés dans le but d'opérer une réaction inflammatoire qui modifie profondément la tumeur vasculaire. La plupart de ces moyens sont très-ingénieux, tous ont leurs succès et leurs revers; plusieurs ont une action infidèle, parce qu'on ne peut jamais la limiter à l'avance. L'ultime ressource est l'excision et l'ablation avec le bistouri.

Voici les principaux des procédés employés: on peut les résumer très-brièvement de la manière suivante, sans tenir compte de leur apparition successive.

La *cautérisation* soit par le cautère actuel (Dupuytren), soit par

les caustiques potentiels, la potasse caustique (Wardrop), l'acide azotique et l'azotate d'argent (Graeffe), la pâte de Vienne (Laugier et A. Bérard), etc. Le cautère actuel est effrayant, mais son emploi a donné de très-bons résultats; les caustiques en pâte épaisse sont fréquemment employés depuis que M. Claudius Tarral, dans un mémoire très-estimé et publié dans les *Archives générales de médecine*, a fait ressortir tous les bons résultats de la cautérisation entre les mains de Wardrop. Le caustique a cet avantage sur le bistouri, que son action ne dépasse pas la limite du mal; le bistouri, au contraire, enlève toujours une partie saine, en même temps que le tissu morbide.

L'*incision* ou l'*excision*, ou la *ponction*, de manière à produire une plaie simple et mieux dans laquelle un *corps étranger* qui modifie ou enflamme le tissu et oblitère les vaisseaux. M. Marshall-Hall a pratiqué le broiement, la dilacération sous-cutanée par une petite ouverture. M. Lallemand a passé des épingles dans la tumeur; A. Bérard remplaçait les épingles par des tiges de corne ou d'ivoire, mais alors il y a deux choses, la piqûre et le séjour d'un corps étranger; la piqûre elle-même est insignifiante, c'est le corps étranger qui cause l'inflammation, et qui produit la modification que nous avons signalée.

C'est encore à cette catégorie qu'il faut ranger le *séton* employé par Fawdington et Macilwain, MM. les professeurs A. Bérard, Laugier, etc., et les divers procédés d'*acupuncture*, dont on pourrait faire une catégorie à part.

Par une alliance des deux méthodes, de la ponction et de la cautérisation, on a enduit les tiges métalliques ou le séton d'un liquide corrosif, ou bien on a injecté, dans la tumeur elle-même, des caustiques liquides, tels sont l'acide azotique affaibli (Lloyd), l'azotate de mercure (A. Bérard), etc., et tout récemment le perchlorure de fer, dont l'action modificatrice sur les anévrysmes des grosses artères paraît plutôt nuisible qu'utile.

L'*ablation* partielle ou générale par la ligature en masse, dans les

cas où la tumeur serait pédiculée, ou bien par l'instrument tranchant.

La tumeur que nous avons eu sous les yeux avait successivement été traitée par les caustiques (acide azotique affaibli) et par le séton, quand il a fallu en venir à l'ablation. Les deux premières méthodes, et surtout le séton, avaient déterminé chez elle une modification spéciale. M. le professeur Laugier avait résolu d'attendre la coarctation du tissu dense, nouvellement formé, après l'application du séton, et ce n'est qu'après une longue expectation et l'assurance d'un état stationnaire qui menaçait de se prolonger longtemps, et surtout ce n'est qu'après les instances du malade qu'il l'a opéré avec le bistouri. L'attente doit être une règle pour le chirurgien qui a cautérisé ou ponctionné un *nævus vasculaire développé*. La rétraction du tissu ne commence quelquefois que fort tard.

M. Verneuil a fait ressortir, à la Société de chirurgie (séance du 28 décembre 1853), avec notre cas actuel, l'importance de la modification kystique des *nævi*. Il a insisté sur ce fait, qu'il y a eu à la place d'une tumeur vasculaire guérie, une masse cellulo-graisseuse pleine de petites poches fibreuses remplies de liquide. « Une maladie s'était substituée à une autre, sans que la tuméfaction eût disparu. »

La modification kystique des *nævi vasculaires*, ayant déjà éprouvé un travail inflammatoire, est donc importante au point de vue chirurgical, suivant la remarque de M. Verneuil. Il faut en tenir compte évidemment, et lorsque les principaux moyens que nous venons de passer en revue auront été essayés en vain, on pourra penser que cette modification kystique s'est produite dans le tissu fibro-graisseux de formation nouvelle. En pareil cas, la dernière ressource à employer serait l'ablation.

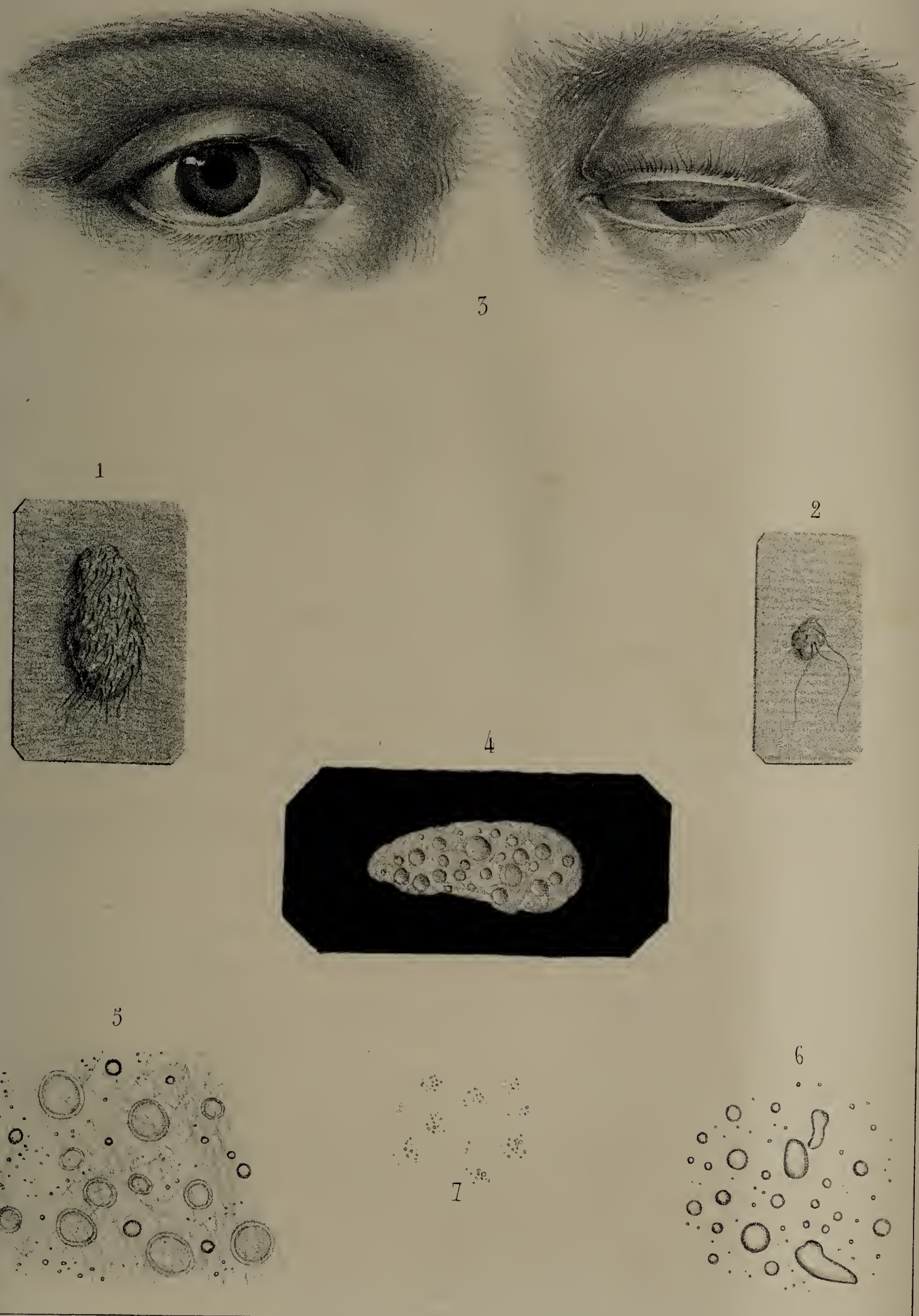

Alex. Laboulbène del.t P. Lackerbauer lith.

Imp. Lemercier, Paris.

EXPLICATION DES FIGURES.

Fig. 1. *Nævus pilaris* d'une couleur brunâtre, couvert de poils soyeux.

Fig. 2. *Nævus hypertrophique* non vasculaire, d'un brun foncé, avec quelques gros poils.

Fig. 3. *Yeux* du malade avant l'opération pratiquée sur l'œil gauche (dessin fait le 3 novembre 1853). Ectropion léger, causé par la procidence de la muqueuse palpébrale refoulée en bas.

Fig. 4. Petite tumeur enlevée; tissu fibreux et petits kystes placés dans les intervalles.

Fig. 5. Une portion de la tumeur précédente, vue à un faible grossissement. Les kystes sont entourés d'une paroi composée de fibres du tissu cellulaire; leur contenu est assez transparent.

Fig. 6. Contenu graisseux ou huileux de ces petits kystes et vésicules graisseuses renfermées dans le tissu fibreux ambiant de la tumeur totale. Plaques graisseuses ayant le même aspect.

Fig. 7. Corpuscules très-ténus; granulations grisâtres et très-transparentes, en suspension dans le contenu huileux des petits kystes.

QUESTIONS

SUR

LES DIVERSES BRANCHES DES SCIENCES MÉDICALES.

Physique. — De l'endosmose considérée comme moyen d'expliquer les absorptions.

Chimie. — Des caractères distinctifs des sels de bismuth.

Pharmacie. — Des formes pharmaceutiques sous lesquelles les résines peuvent être administrées; faire connaître les avantages et les inconvénients de chacune d'elles.

Histoire naturelle. — Existe-t-il de l'analogie entre les organes sexuels des plantes et les organes sexuels des animaux ?

Anatomie. — Des rapports de tous ceux des nerfs crâniens qui fournissent des filets aux muscles de l'orbite.

Physiologie. — Du maintien de la température des animaux à sang chaud.

Pathologie interne. — De la gangrène du poumon.

Pathologie externe. — Des fractures du péroné.

Pathologie générale. — Des altérations de composition du sang dans les maladies.

Anatomie pathologique. — Des acéphalocystes en général.

Accouchements. — De l'auscultation appliquée au diagnostic de la grossesse.

Thérapeutique. — Comparer les effets du mercure sur l'homme sain à ceux que produit la syphilis.

Médecine opératoire. — De la ligature des artères dans le traitement des anévrysmes.

Médecine légale. — Des caractères cadavériques de la mort par suspension.

Hygiène. — Des vapeurs que dégage dans l'air la combustion des matières employées pour le chauffage.

Vu, bon à imprimer.

GAVARRET, Président.

Permis d'imprimer.

Le Recteur de l'Académie de la Seine,

CAYX.

Paris, le 25 février 1854.